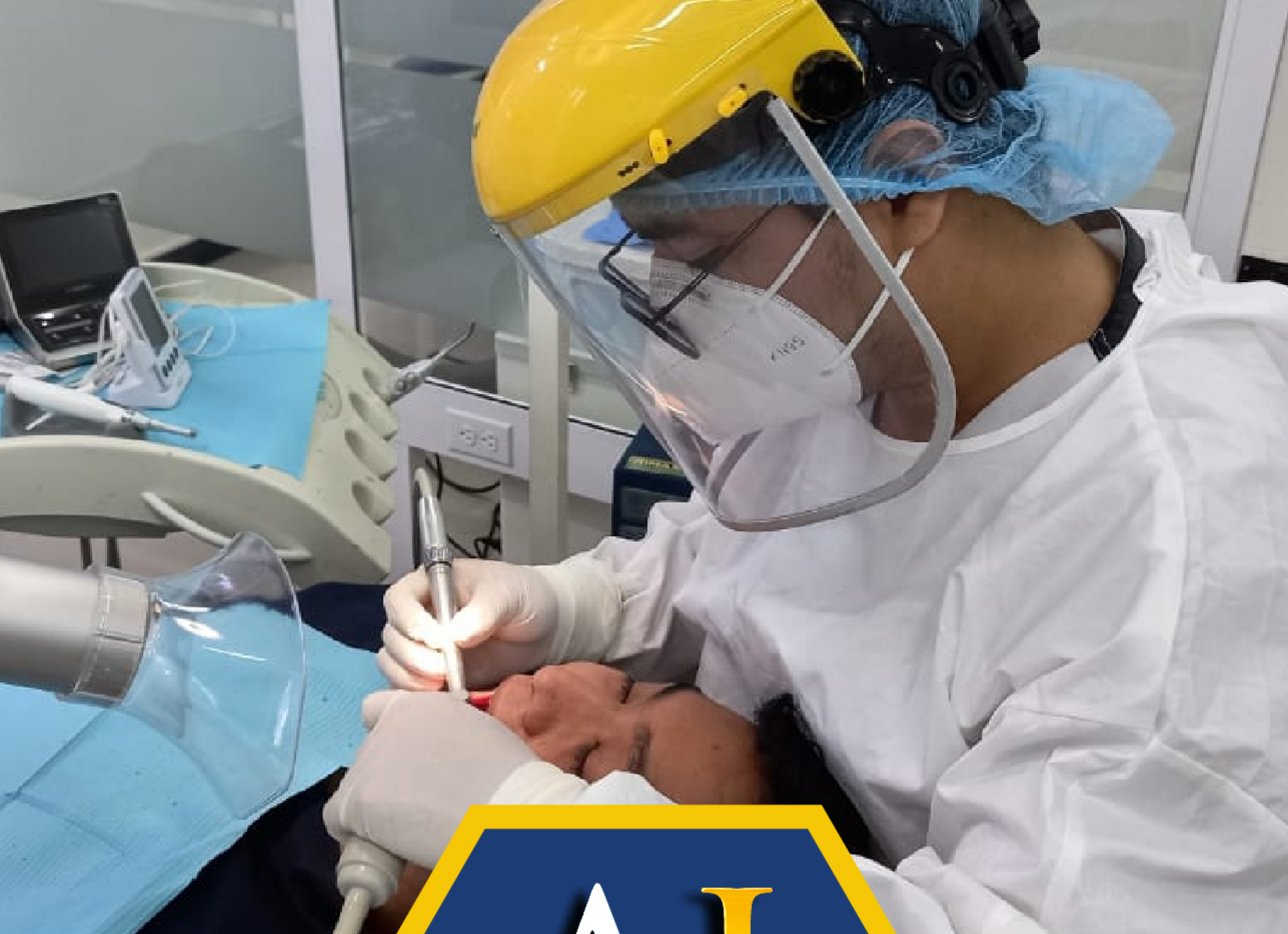



ANUARIO DE INVESTIGACIONES
FACULTAD DE ODONTOLOGÍA

2020



OBSERVATORIO DE SALUD BUCODENTAL
Y DIFUSIÓN CIENTÍFICA



UNIVERSIDAD EVANGÉLICA
DE EL SALVADOR

**ANUARIO DE INVESTIGACIÓN
FACULTAD DE ODONTOLOGÍA
2020**

AUTORIDADES

Dra. Cristina Juárez de Amaya
Rectora

Dra. Mirna García de González
Vicerrectora Académica

Dr. Darío Chávez Siliézer
Vicerrector de Investigación y Proyección Social

FOUEES

Dra. Nuvia Estrada de Velasco
Decana de la Facultad de Odontología

Dra. Thelma Dinorah Alvarado Miguel
Vicedecana de la Facultad de Odontología

Dra. Yesenia Arévalo de Roque
Coordinadora de Observatorio de Salud Bucodental y Difusión Científica

Dra. Brenda Nathaly Alfaro
Coordinadora de Investigación en Salud y Proyección Social

Dirección de Publicaciones

Mtra. Norma Hernández Escobar
Directora de publicaciones

Licda. Lya Ayala Arteaga
Revisora editorial

Licda. Gabriela Lara Rivas
Diseño gráfico

2021

Año de publicación



Anuario 2020 FOUEES



PRESENTACIÓN



Dra. Nuvia Estrada de Velasco

Decana de Facultad de Odontología

Cumplimos con la meta de la excelencia

Estimada comunidad universitaria y profesionales del área de la salud en la Estomatología, como Facultad de Odontología tenemos el compromiso de mantener actualizado e informado a los lectores sobre las investigaciones realizadas en cátedra de las diferentes modalidades del Doctorado en Cirugía Dental y Técnico en Asistencia Odontológica, cumpliendo con el requisito de entrega de informes finales escritos por los estudiantes en servicio social del taller de investigación para optar al grado de Doctor/ Doctora en Cirugía Dental. El año 2020 estuvo lleno de muchos retos debido a la pandemia del COVID-19 que tomó al mundo por sorpresa y precipitó cambios por el confinamiento en los hogares; sin embargo, no impidió continuar con la educación a través de la virtualidad.

La Facultad de Odontología mantuvo durante el 2020 calidad académica e investigativa, realizando adecuaciones en el enfoque de la investigación para cumplir con la meta de la EXCELENCIA que caracteriza a nuestra institución. En este anuario 2020 se incorporaron muchas investigaciones en cátedra que tuvieron alcances inimaginables: mayor posicionamiento por la buena difusión realizada a través de las redes sociales, dándonos a conocer fuera y dentro del territorio salvadoreño.

Por estos motivos, decimos: «¡Pero gracias sean dadas a Dios, de que nos da la victoria por medio de nuestro Señor Jesucristo!» declarada en 1º Corintios 15:57; por gracia y misericordia de Dios cumplimos la meta establecida, concluyendo con investigaciones que posibilitaron un nuevo aprendizaje significativo en la virtualidad.

Disfruten este anuario 2020

Con Cariño

PRÓLOGO



Msp. Dra. Yesenia Arévalo de Roque

Coordinadora de Investigación en Salud y Proyección Social
(hasta marzo 2021)
Facultad de Odontología

«La ciencia no es más que perversión en sí misma a menos que tenga como objetivo último mejorar la humanidad» Nikola Tesla

La Universidad Evangélica de El Salvador está convencida que para el adecuado desarrollo del proceso enseñanza aprendizaje que involucra a los actores universitarios docente-estudiante, la aplicación de la investigación científica se convierte en uno de los pilares fundamentales, ya que no existe ciencia sin la correcta aplicación del Método Científico, y es en los recintos universitarios donde se puede desarrollar de una manera más amigable el desarrollo de nuevos conocimientos basados en evidencia.

La Odontología es una de las ciencias de la salud que está basada en la evidencia científica, la cual busca mejorar la calidad de vida de los seres humanos, previniendo, curando y rehabilitando el sistema estomatognático; buscando soluciones idóneas a los problemas que afectan a la humanidad en la capacidad de hablar, sonreír, oler, saborear, tocar, masticar, tragar y transmitir una serie de emociones a través de las expresiones faciales con confianza y sin dolor, incomodidad ni enfermedad del complejo cráneo-facial.

La Facultad de Odontología comprometida con el desarrollo profesional de la comunidad educativa a quien representa reúne, anualmente, a través del Observatorio de Salud Bucodental y Difusión en conjunto con la Coordinación de Investigación en Salud y Proyección Social, todo el quehacer investigativo que realiza a través de la publicación del Anuario de Investigación que presenta estudios elaborados con el trabajo en conjunto de docente-estudiante-asesores de contenido-asesores metodológicos, quienes son los autores y los propietarios intelectuales de los productos que aparecen en este anuario.

Para ambas coordinaciones es satisfactorio materializar esta publicación que representa un medio de difusión de todo el trabajo investigativo realizado, para la mejora continua en pro de los futuros profesionales de la odontología, los cuales no solamente deben ser buenos en conocimientos, habilidades y prácticas de esta ciencia, sino en el desarrollo de nuevos conocimientos que permitan mejorar la calidad de vida de sus semejantes, con excelencia, integridad, servicio, respetando la dignidad humana consciente del servicio a sus semejantes.

Este Anuario no sería posible sin el apoyo constante del cuerpo docente, quienes día a día con su ejemplo, acompañamiento y su capacidad de transmitir el conocimiento adquirido a las nuevas generaciones, producen investigaciones de cátedra en modalidades de Informe final, casos clínicos, Investigaciones documentales, proyectos de Innovación que buscan de una manera activa la difusión científica de estos productos.

CONTENIDO

CARRERA DOCTORADO EN CIRUGÍA DENTAL	6
INFORME FINAL	6
Cátedra Metodología de la Investigación III	6
Cátedra Farmacología y Terapéutica	10
Cátedra Metodología de la Investigación I	19
CASO CLÍNICO	28
Cátedra Operatoria Dental III	28
Cátedra: Clínica de Cirugía II	40
Cátedra: Práctica Integral Niño	43
Cátedra: Práctica Integral Adulto	56
REVISIÓN BIBLIOGRÁFICA	70
Cátedra Radiología Dental	70
INFORME FINAL Y ARTÍCULO CIENTÍFICO	76
Taller de Investigación	76
CARRERA DEL TÉCNICO EN ASISTENCIA ODONTOLÓGICA	88
MODALIDAD: INFORME FINAL	88
Cátedra Odontología Restaurativa	88

Carrera Doctorado en Cirugía Dental

Informe final

Cátedra Metodología de la Investigación III

Nivel académico: Ciclo: XIV

Docente titular: Mtro. Noé Samael Rivera



ESTUDIO DOCUMENTAL DE LA EFECTIVIDAD DE LOS BIOMATERIALES EN LA PRESERVACIÓN ALVEOLAR EN ALVEOLOS POST EXTRACCIÓN

Autores: Illennia Andrea Astacio Bonilla, Valeria Alejandra Miranda Espinoza, Animaría Zeina Valle Martínez, Evelyn María Zepeda Flor

RESUMEN

La reabsorción ósea alveolar es un hallazgo común después de una extracción dental y plantea un problema para los clínicos de dos distintas formas; primero, crea un problema estético para la fabricación de prótesis convencionales o prótesis implanto-soportadas y; segundo, puede hacer que la ubicación de un implante intraóseo sea difícil o incluso imposible. Por lo que es importante preservar las dimensiones del proceso alveolar en las áreas como protocolo durante los procedimientos de exodoncia de dientes, facilitando las condiciones estéticas y funcionales para la futura rehabilitación protésica. El propósito de la investigación fue documentar la efectividad de los biomateriales en la preservación alveolar en alvéolos post exodoncia. La metodología se basa en una revisión bibliográfica que sirve para recopilar los datos que contribuyen a la explicación de las teorías generales sobre la temática investigada. Por la evidencia obtenida a partir de este trabajo de investigación se puede afirmar que los cuatro tipos de biomateriales de relleno son efectivos para el procedimiento de preservación alveolar, ya que las diferencias clínicas e histológicas que se han reportado en diversos artículos científicos no son significativas; sin embargo, a pesar de estas pocas diferencias, los hallazgos encontrados demuestran que los xenoinjertos son levemente superiores al resto.

ESTUDIO DOCUMENTAL DE LAS PROPIEDADES ANTIMICROBIANAS Y CICATRIZANTES DE LA *JATROPHA CURCA* (TEMPATE) Y SU APLICACIÓN EN LA CAVIDAD BUCAL

Autores: Alberto Iraheta Margarita Alejandra, Álvarez Carranza Katlin Melany

Arce Monedero Daniela Patricia, Argueta Silva Valeria Eugenia, Baires Reyes Cristell, Solórzano Flamenco Raquel Beatriz

RESUMEN

En El Salvador es una práctica común que las personas opten por utilizar plantas tradicionales medicinales para aliviar cierto tipo de malestar o dolor. Esto se debe a que estas son de fácil acceso, ya que por ser un país con clima cálido tropical se tiene mayor flora. De esta manera, se pueden mencionar plantas medicinales como es el caso de la *Jatropha Curca*, conocida como el «tempate». El objetivo de la investigación fue documentar las propiedades antimicrobianas y cicatrizantes de la *Jatropha curca* (Tempate) y su aplicación en la cavidad bucal. Es un estudio de tipo documental, donde se obtuvieron artículos de revistas de Internet, libros en línea, tesis y de la biblioteca virtual de la FOUEES, utilizando Pubmed, el portal regional de la BVS y Hinari para disponer de 26 artículos que fundamentan la presente investigación. Se concluye que la *Jatropha Curca* (Tempate) posee excelentes propiedades antimicrobianas y cicatrizantes que ayudan tanto a nivel de la cavidad bucal como en afecciones de otras partes del cuerpo humano. Sin embargo, es importante enfatizar que las distintas partes que conforman esta planta ejercen diferentes funciones y se aplican de manera distinta, por ejemplo, el látex del tallo y hojas aplicadas tópicamente actúan como antiséptico y las hojas maceradas tienen acción cicatrizante. Por las propiedades anteriormente mencionadas, el látex puede utilizarse como desinfectante en las infecciones bucales y se ha establecido que contiene compuestos con propiedades anticancerígenas, como es el caso de la jatrophina, jatrofano y curcaina. De la misma manera, se ha evidenciado la presencia de actividad antimicrobiana de *Jatropha* frente a diferentes microorganismos patógenos como el *S. aureus* y *Escherichia coli*, los cuales pueden ser encontrados dentro de la cavidad bucal.

ESTUDIO DOCUMENTAL DE LA APLICACIÓN DE MIEL DE ABEJA (*APIS MELLÍFERA*) Y SÁBILA (*ALOÉ VERA*) COMO SUSTANCIAS HOMEOPÁTICAS EN EL TRATAMIENTO DE INJURIAS Y PROCESOS DE CICATRIZACIÓN BUCAL

Autores: García Cortez Daniel Alberto, Hernández Cruz Roberto Arturo, Hernández Osorio Silvania Estefany, Martínez Alberto Flavio Josué, Muñoz Salazar Laura Leticia

RESUMEN

La homeopatía es un método terapéutico de base científica la cual se originó en las observaciones del médico alemán Samuel Hahnemann, en el año 1796, y que persigue la curación de las enfermedades a través de determinadas sustancias de origen natural. Esta terapéutica brinda múltiples ventajas y beneficios con mínimos efectos secundarios, ahorro de recursos y apertura de una nueva línea de

investigación y tratamiento. El propósito de esta investigación fue evidenciar las propiedades del *Aloe Vera* y el *Apis Mellifera*, en el tratamiento de las injurias y en el proceso de cicatrización, específicamente en el área de odontología. La metodología se realizó de manera documental con la cual se evidenció, por medio de resultados de múltiples autores, la eficacia del *Aloe Vera* y el *Apis Mellifera*, pues el primero posee múltiples usos contra la gingivitis y la periodontitis, esto ha sido demostrado en controles periodontales como profundidad de sondaje y nivel de inserción también ayuda en estomatitis por placa, aftas, y en cuidado después de extracciones dentales, también estimula la proliferación celular, posee actividad antibacteriana, antifúngica, antiinflamatoria y cicatrizante, entre otras propiedades. Por otra parte, la miel presenta un conjunto de propiedades que ayudan significativamente en el proceso de cicatrización de heridas. Se ha encontrado que la miel posee propiedades antibacterianas en heridas que son susceptibles a infección o ya infectadas por bacterias, también posee propiedades antioxidantes las cuales ayudan a reducir los radicales libres.

ESTUDIO DOCUMENTAL DE MICROORGANISMOS PERIODONTO-PATÓGENOS PREDOMINANTES EN PACIENTES CON PERIODONTITIS SISTÉMICAMENTE COMPROMETIDOS CON DIABETES MELLITUS

Autores: Barrientos Galdámez Jacqueline Elizabeth, Campos Chavarría Blanca Maribel, Canjura Toledo Stephany Alejandra, Escobar Benítez Tatiana Elizabeth, Sermeño Parada Krissia Hazel, Velásquez Álvarez Kenia Mabeli

RESUMEN

Existe una relación bidireccional entre la diabetes mellitus y la enfermedad periodontal, ya que los estudios actuales muestran cómo un pobre control glicémico puede llegar a exacerbar la enfermedad periodontal, al igual que un buen tratamiento de esta ayuda en el control glicémico de la diabetes. El objetivo de la investigación es documentar los microorganismos periodonto-patógenos predominantes en pacientes con periodontitis sistemáticamente comprometidos con diabetes mellitus. Las complicaciones de la diabetes mellitus se deben a cambios estructurales y funcionales que aparecen en tejidos susceptibles. Son varios los mecanismos que se han planteado como responsables: alteración del metabolismo del mioinositol, la glicosilación no enzimática, alteraciones hemodinámicas y factores genéticos. La investigación se basa en una revisión sistemática de la literatura periodontal, la cual parte de búsquedas de diferentes fuentes bibliográficas que contribuyen a la explicación de las diferentes teorías. La enfermedad periodontal es considerada multifactorial, y el papel principal lo juega la placa dental. Sin embargo, es una enfermedad que puede ser influenciada en su progresión y severidad por diversos factores locales y sistémicos, siendo el más frecuente la diabetes, la cual afecta la respuesta inmunológica e inflamatoria del hospedero. Durante las investigaciones, se ha estipulado que alrededor de 50 especies son agentes etiológicos de la enfermedad periodontal. Dichos microorganismos han sido descritos en todo el mundo. Lo que permite concluir que existe una gran diversidad de especies y que pueden variar dependiendo de la región geográfica.

ESTUDIO DOCUMENTAL DEL CONTENIDO DE LOS DIFERENTES PROTOCOLOS PARA LA ATENCIÓN ODONTOLÓGICA EN TIEMPOS DE COVID-19 EN AMÉRICA LATINA

Autores: Fuentes Fuentes Mónica Gisselle, García Orantes Gloria Patricia, Lacayo Ortega Diana Alejandra, Larios Valladares Josselyn Isamar, Lezama caballero Luis Carlos, Rojas Interiano Luis Eulises

RESUMEN

Los coronavirus se descubrieron en los años 60 siendo importantes patógenos humanos y animales, estos provocan distintas enfermedades, desde un resfriado hasta una neumonía. En diciembre de 2019, en Wuhan, China, se reportaron casos de pacientes que presentaban un cuadro de neumonía, la causa hasta ese momento era desconocida, luego de varios estudios los investigadores determinaron que la causa era un nuevo tipo de coronavirus. Propósito de la investigación, documentar el contenido de los diferentes protocolos para la atención odontológica en tiempos de COVID-19 en América Latina. El trabajo de investigación es de tipo documental se basa en una revisión bibliográfica, la cual parte de una búsqueda de diferentes documentos teóricos que contribuyen a la explicación de los protocolos utilizados en la profesión odontológica en tiempos de COVID-19 a nivel latinoamericano. Al estudiarse no solo los protocolos sino diferentes documentos que pretendían estudiar el fenómeno de la pandemia por COVID-19, el cual se presentó a nivel mundial durante el 2020, un factor presente en la mayoría de dichos estudios se mencionó el hecho de que gran parte de los pacientes infectados por el virus del COVID-19 no presentan síntomas, lo que hace más difícil el diagnóstico y aumenta la importancia de las medidas de protección necesarias para la prevención. El personal odontológico es el que corre más riesgo de contraer esta enfermedad al estar en contacto directo con la cavidad oral, debido a la producción de aerosoles cuando se realizan los tratamientos, por esto mismo es importante la implementación de las medidas básicas de protección y el seguimiento a los protocolos para la atención de los pacientes.

ESTUDIO DOCUMENTAL-EPIDEMIOLÓGICO DE PACIENTES CON HIPERTENSIÓN ARTERIAL Y DIABETES MELLITUS QUE SE PRESENTAN AL ÁREA DE CIRUGÍA DE LA FOUES DE ENERO A MARZO DEL AÑO 2020

Autores: Luis Alejandro Minero Doñan, Katherine Sussana Renderos Castillo, Erick Alberto Cubias Tobar, Sandra Carolina Pérez, Fabiola Jovel Najarro, Ramón Alvarenga Gavidia

RESUMEN

Para el manejo de los pacientes con compromiso sistémico es importante que el odontólogo entienda la patología sistémica del paciente, los diferentes métodos de diagnosticarla y analizar los parámetros que reportan las pruebas de laboratorio en especial los hematológicos y bioquímicos, además del tratamiento que utilizan y las interacciones medicamentosas con los usados durante la extracción

dental, como fármacos analgésicos, antimicrobianos y anestésicos. El propósito de la investigación fue identificar a partir de la bibliografía las características epidemiológicas de los pacientes que padecen hipertensión arterial y diabetes mellitus que asisten al área de cirugía en la Facultad de Odontología de la Universidad Evangélica de El Salvador de enero a marzo de 2020. El trabajo se enfocó en el análisis de una muestra de 65 pacientes a los cuales se les realizó una prueba de glucosa en ayunas, y toma de presión arterial, para evaluar la incidencia de casos de diabetes mellitus e hipertensión arterial que se presentan en la Facultad de Odontología de la Universidad Evangélica de El Salvador de enero a marzo de 2020. Según los datos recopilados, muchas de las personas que asistieron al área de cirugía durante el periodo de enero a marzo, presentaron características que podrían llevar a sospechar que padecen estas enfermedades; sin embargo, los pacientes no lo relacionaron con enfermedades sistémicas por lo que nunca se realizaron las pruebas pertinentes. Muchos de los pacientes que se tomaron en cuenta en esta investigación y presentaron niveles anormales de glucosa y presión arterial, fueron referidos a las entidades pertinentes para descartar una de estas enfermedades, o para el correcto diagnóstico y posterior control adecuado.

Informe final

Cátedra Farmacología y Terapéutica

Nivel Académico: Ciclo IV

Docente titular: Dr. Joaquín Parr

Docente adjunta: Dra. Adriana Rivas



NIVEL DE CONOCIMIENTO DE LOS ANTECEDENTES CLÍNICOS DE DIABETES MELLITUS EN LOS ESTUDIANTES DE LA FACULTAD DE ODONTOLOGÍA EN LA UNIVERSIDAD EVANGÉLICA DE EL SALVADOR

Autores: Barahona Calderón Ana Yessenia, Buendía Santamaría Valeria Alexandra, Cuéllar de Paz Neyda Fabiola, Lemus Zelada Lidia María. Pérez López Sandra Deniss, Villatoro González Josselin Patricia

RESUMEN

El término diabetes mellitus describe un desorden metabólico de múltiples etiologías, caracterizado por hiperglucemia crónica con disturbios en el metabolismo de los carbohidratos, grasas y proteínas y que resulta de defectos en la secreción y/o en la acción de la insulina. El diagnóstico se basa sobre todo en la medición de la glucosa en sangre, con valores que arbitrariamente se dispusieron como límite, teniendo en cuenta que son valores asociados a complicaciones sobre todo a nivel microvascular como nefropatía, neuropatía y retinopatía. El propósito de este trabajo fue establecer la prevalencia de los antecedentes clínicos y causas de la diabetes mellitus en estudiantes de la

Facultad de Odontología de la Universidad Evangélica de El Salvador. Estudio de tipo descriptivo, el análisis de datos se realizó por medio de una encuesta que fue enviada por medio de la plataforma virtual Google Forms. La encuesta se dirigió a 30 estudiantes de la Facultad de Odontología de la Universidad Evangélica de El Salvador. En conclusión, un 43,3 % de los estudiantes de la Universidad Evangélica de El Salvador poseen un nivel bajo de conocimiento sobre la existencia de los tipos I y II de diabetes mellitus y el manejo odontológico de pacientes con este padecimiento.

ANTIMICROBIANOS PRESCRITOS CON MAYOR FRECUENCIA EN EL ÁREA DE CIRUGÍA DE LA FOUYES DESDE ENERO-JUNIO DEL AÑO 2020

Autores: Andrade Calderón Isabel Alejandra, Candray Monterrosa Mónica Paola, Erroa Canales Paola Alejandra, Escobar Zelaya Vanessa Michelle, Saca Osorio Andrea Leticia

RESUMEN

Se denomina antimicrobiano a un agente que destruye microorganismos o detiene su crecimiento, cada uno se clasifica en diferentes familias y una de sus principales funciones es combatir infecciones odontogénicas en la cavidad oral. La prescripción de un antimicrobiano es una decisión en la cual intervienen factores que influyen en las determinaciones del prescriptor: regulatorios, industria farmacéutica y socioeconómicos, también se toman en cuenta otros factores como edad, toxicidad, peso, sexo, reacción alérgica, dosis, etc. Para una correcta prescripción es importante considerar el problema del paciente, su diagnóstico, especificar objetivo terapéutico, comprobar si el tratamiento es adecuado para su infección, dar información, indicaciones, advertencias y supervisar el tratamiento. El objetivo del estudio fue establecer los diversos antimicrobianos que han sido prescritos con mayor frecuencia en el área de cirugía dental en la FOUYES en el periodo de enero-junio de 2020. Estudio de tipo cuantitativo en donde se utilizó como instrumento el cuestionario de encuesta, el cual fue aplicado de manera digital a través de la plataforma de Google Forms, a todos los estudiantes de clínica en el área de cirugía de la FOUYES con base a la recopilación de datos y resultados. El objetivo principal fue conocer los antimicrobianos prescritos frecuentemente en el área de cirugía, que estos pertenecen a los betalactámicos, fármacos utilizados mayormente en procedimiento de exodoncia complicada y en diversas infecciones odontogénicas.

ENFERMEDAD PERIODONTAL RELACIONADA CON PACIENTES DIABÉTICOS EN EL ÁREA DE PERIODONCIA DE LA FACULTAD DE ODONTOLOGÍA DE LA UNIVERSIDAD EVANGÉLICA DE EL SALVADOR EN EL AÑO 2020

Autores: Br. Aguilar Moran Jennifer Elizabeth, Mejilla Maravilla Erika Gabriela , Ponce Turcios Mónica Alejandra, Solís Coto Mónica Valeria, Urías Alas Ashley Michelle

RESUMEN

La enfermedad periodontal en diabéticos se caracteriza por la presencia de bolsas periodontales, movilidad dentaria, destrucción de los tejidos blandos, resorción del hueso de soporte y pérdida de dientes, generalmente asociada a una exposición prolongada, a hiperglucemia, a índices elevados de placa dentobacteriana y control glucémico deficiente. La disminución de la síntesis y metabolismo del colágeno, hacen que los pacientes diabéticos tengan un mayor riesgo de padecer infecciones u otras patologías a nivel oral. Todo esto se va a producir, especialmente, si el paciente tiene un mal control de su enfermedad. Al realizarse este estudio se pretende conocer la prevalencia de la enfermedad periodontal, su impacto y frecuencia en los pacientes del área de periodoncia de la facultad de odontología de la Universidad Evangélica del Salvador en el 2020. Estudio de tipo cualitativo donde se empleó la entrevista estructurada que fue aplicada a los estudiantes de la clínica de la FOUEES. Se concluye que los factores que vinculan a la diabetes con la enfermedad periodontal es que afectan a la diabetes y su control glucémico, porque no se pueden mantener los valores de glucemia dentro de los límites normales, debido a los efectos a nivel de la inflamación sistémica por las infecciones que alteran el estado metabólico endocrinológico de la persona, dificultando el control de sus niveles de azúcares en sangre que conllevan a la resistencia de los tejidos frente a la insulina y mal control de la diabetes al favorecer el estado de hiperglucemia lo que aumenta el riesgo de sufrir complicaciones durante la enfermedad.

INCIDENCIA DE ENFERMEDADES GASTROINTESTINALES EN ESTUDIANTES DE PRE-CLÍNICA DE LA FACULTAD DE ODONTOLOGÍA DE LA UNIVERSIDAD EVANGÉLICA DE EL SALVADOR EN EL AÑO 2020

Autores: Amaya Flores María de los Ángeles, Lemus Umaña Evelyn Lisseth, Pacheco Zetino Claudia María, Umaña Burgos Gracia María, Soto Marroquín Diana Guadalupe

RESUMEN

Las enfermedades gastrointestinales constituyen un conjunto de signos y síntomas que dañan el sistema digestivo de las personas; y son causadas por diversas bacterias, virus y parásitos adquiridos mediante el consumo de agua y la ingesta de alimentos contaminados, aunada a la presencia de factores socioculturales, económicos y ambientales así también cómo los síntomas ansiosos como los factores de estrés. La presente investigación es de tipo cuantitativo se hizo uso de la herramienta de trabajo conocida como encuesta a los estudiantes de preclínica de la Facultad de Odontología de

la Universidad Evangélica de El Salvador, en dicha recolección de información se encontró que los estudiantes cumplían al menos dos tiempos de comida dentro de las instalaciones universitarias, desarrollando también malos hábitos alimenticios. Al menos 51 % de estudiantes confirmaron haber presentado vomito o estreñimiento a causa del estrés académico al que se someten. Desde otro punto de vista se concluyó que la causa de que un 45.9 % de estudiantes confirmarán el desarrollo de gastritis sea consecuencia de una incidencia y persistencia de manifestaciones gastrointestinales agudas desencadenadas por las variables encontradas: estrés y malos hábitos alimentarios.

PROBLEMA RESPIRATORIO MÁS COMÚN EN LOS ESTUDIANTES DEL ÁREA PRECLÍNICA DE LA UNIVERSIDAD EVANGÉLICA DE EL SALVADOR EN EL AÑO 2020

Autores: Alfaro Orellana Katherine Estefany, Comayagua Baires Alejandra Rachel, Estrada Ayala María Gabriela, Herrera Pérez Marjorie Armida, Rosales Roca Adilia del Carmen

RESUMEN

Los problemas respiratorios agudos siguen siendo un frecuente problema de salud pública. Los grupos más afectados son los niños, los portadores de enfermedades crónicas y los adultos mayores. Estas enfermedades aumentan durante el período invernal, asociado a los descensos de la temperatura, la mayor circulación de virus respiratorios y al aumento de la exposición a contaminantes, dentro y fuera del hogar. Una gran cantidad de personas están expuestas a contaminantes atmosféricos al aire libre y otros al humo del tabaco. La dificultad para respirar muchas veces se debe a problemas ambientales simples o problemas de salud frecuentes como alergias, estrés, obstrucción de las vías respiratorias. El objetivo general del desarrollo en el estudio de campo fue establecer el problema respiratorio más común en los estudiantes del área preclínica de la Universidad Evangélica de El Salvador en 2020. En el marco metodológico, la investigación se realizó con enfoque cuantitativo junto a técnicas de documentación y de observación, basado en una encuesta que se les realizó a los estudiantes de preclínica de la FOUEES, mediante la aplicación de Google Forms. Se concluye que el problema respiratorio más común en los estudiantes del área preclínica fue la gripe o resfriado común según el 92 % estudiantes, seguido de bronquitis. Sin embargo, el 68 % de los estudiantes tienen antecedentes de alergias nasales.

ESTUDIO CUANTITATIVO SOBRE LOS EFECTOS DE LA ACTIVIDAD FÍSICA A NIVEL DEL SISTEMA CARDIOVASCULAR EN ESTUDIANTES DE LA FOUEES EN EL PERÍODO DE TIEMPO MARZO-OCTUBRE DEL AÑO 2020

Autores: Fuentes Abuchara Karla Fernanda, León Melara Mónica Daniela, Silva Espinal Camila María, Valle Andrade Christian Daniel, Villeda Ramírez Georgina Lisseth

RESUMEN

Este estudio se realizó con el objetivo de evaluar los efectos de la actividad física a nivel del sistema cardiovascular entre estudiantes sedentarios y aquellos que realizan ejercicio diario pertenecientes a la FOUEES en el periodo de tiempo ya antes mencionado. Esta investigación, en síntesis, menciona que el SCV es de gran importancia, no solo porque realiza en el organismo una función vital, sino porque las enfermedades cardiovasculares constituyen en el adulto la primera causa de muerte; en su trayectoria, la sangre recoge a su vez los productos de desecho del metabolismo y estos son eliminados por los órganos de excreción. Por tanto, se puede decir que la principal función del sistema cardiovascular estriba en mantener la cantidad y calidad del líquido tisular. La metodología cuantitativa utilizada en la presente investigación se destaca por ser un contraste de teorías, de la cual es necesario la obtención de una muestra. Se concluye, por medio de datos recabados, que el 2.4 % de la población encuestada padece de hipertensión arterial y también un 4.8 % de los mismos padece de obesidad; siendo estos factores de riesgo los que posibilitan la probabilidad de desarrollar enfermedades cardiovasculares. Se comprobó que el 92 % de los estudiantes de FOUEES tienen conocimientos referentes a los valores de los signos vitales, como: qué son, cómo se toman, la importancia de conocerlos en su profesión, evitar complicaciones y para detectar problemas cardiovasculares.

NIVEL DE CONOCIMIENTO SOBRE LA HIPERTENSIÓN EN PROCEDIMIENTOS ODONTOLÓGICOS LLEVADOS A CABO POR LOS ESTUDIANTES DE CLÍNICA DE LA UNIVERSIDAD EVANGÉLICA DE EL SALVADOR

Autores: Giancarlo André Bondanza Rosales, Michelle Katja Keller Rodríguez, José Roberto Meléndez Cisneros, José Guillermo Rodríguez Moncada, Jenifer Alejandra Solís Ventura

RESUMEN

El presente estudio descriptivo trata de hacer énfasis en la importancia del conocimiento general de la hipertensión arterial, específicamente, los cuidados y peligros en los que se ven implicados los pacientes durante cualquier procedimiento odontológico. Ya que durante estos tratamientos son muy frecuentes las heridas cutáneas en la cavidad oral. Por lo cual debido a lo delicado del procedimiento se considera necesario identificar el conocimiento que el estudiante de clínica de los ciclos X, XII y XIV de la Universidad Evangélica de El Salvador de la Facultad de Odontología tiene

para mejorar por medio de la recopilación de datos de esta investigación, los protocolos y refuerzos académicos que existen en la actualidad. Así, se podrá evitar cualquier futura complicación dentro de dichas instalaciones. La metodología que se siguió es de tipo cuantitativo utilizando la encuesta y la aplicación SurveyMonkey para tabular con mayor facilidad los datos usando encuestas virtuales. Mediante las encuestas se comprobó la cantidad de pacientes hipertensos que los futuros doctores en cirugía dental (32 encuestados) asisten en clínica. El 37,5 % (12 personas) atendieron entre 1-2 personas; el 34,4 % (11 personas) entre 3-5; el 9,4 % (3 personas) entre 5-10; el 15,6 % (5 personas) más de 10 personas; el 3,1 % (1 persona) no atendió a ninguno. Concluimos que la hipertensión es una enfermedad a tratar que tiene una gran importancia en el área clínica, porque si un paciente tiene esta enfermedad se podría evitar diferentes complicaciones futuras cuando se le realiza el tratamiento odontológico.

FRECUENCIA DE PACIENTES CON DOLOR EN LA ARTICULACIÓN TEMPOROMANDIBULAR ATENDIDOS EN EL ÁREA CLÍNICA POR LOS ESTUDIANTES DE LA FACULTAD DE ODONTOLOGÍA DE LA UNIVERSIDAD EVANGÉLICA DE EL SALVADOR EN EL AÑO 2020

Autores: Arias Campos Daniela Patricia, Flores Martínez Jennifer Marcela, Guillén Murcia Jessica Samaydí, Guevara Posada Nuria Yolanda, Martínez García Heiling Lisseth

RESUMEN

La articulación temporomandibular (ATM) es la articulación formada entre el cóndilo de mandíbula y el cóndilo temporal que hace posible abrir y cerrar la boca. Las dos ATM forman una articulación funcional multilateral unidas por el maxilar inferior, se diferencia de las demás articulaciones en que sus superficies articulares no están cubiertas por cartílago hialino; sino por una capa de tejido fibrocartilaginoso capaz de soportar presión, tampoco presenta inervación lo que indica que es un tejido que se adapta bien a las compresiones. La prevalencia de los trastornos temporomandibulares afecta aproximadamente al 20-40 % de la población general, siendo este un porcentaje significativo, por lo que es importante que se diagnostique a tiempo. El trabajo tuvo un enfoque retrospectivo, descriptivo, observaciones de corte transversal cuyo propósito fue identificar la frecuencia de pacientes con dolor en la articulación temporomandibular atendidos en el área clínica por los estudiantes de la Facultad de Odontología de la Universidad Evangélica de El Salvador en el 2020. Se concluye que al estudiar el comportamiento de las afecciones que presentan los pacientes con problemas en la ATM, a menudo sufren: dolor articular, dificultad en apertura de boca, dolor muscular, ruidos articulares (chasquido o crepitación), cefaleas, dolor neuromuscular, dolor a la palpación, trismo, dolor de músculos masticatorios y cervicales, y dolor de oído, siendo estos los síntomas más presentados por los pacientes.

PREVALENCIA DE ALERGIA EN ODONTOLOGÍA POR MATERIAL DENTAL EN LA FACULTAD DE ODONTOLOGÍA EN LA UNIVERSIDAD EVANGÉLICA EN EL AÑO 2020

Autores: Amaya Dehais Manuel Enrique, Conde Castro Camila Fernanda, Valencia Rivera Edwin Roberto, Villalta Argueta Olmer Antonio

RESUMEN

La presente investigación tiene como objetivo general determinar la prevalencia de alergias a diferentes tipos de materiales de uso odontológico de la facultad de odontología de la Universidad Evangélica de El Salvador. Describiendo las diferentes reacciones alérgicas que se pueden producir, qué tipos de respuesta inmunitaria se desarrollan en los individuos y las células que participarán en el sistema inmune. La alergia es una reacción del organismo frente a un alérgeno. Alérgeno es una sustancia, en general una proteína, que en algunas personas desencadena una respuesta de hipersensibilidad en su sistema inmunológico, es decir en el sistema de defensa del organismo. En la Universidad Evangélica de El Salvador se cuenta con una clínica odontológica, en donde día a día se utilizan insumos e instrumentos, los cuales están compuestos o elaborados por diversas sustancias o materiales, las cuales pueden llegar a ser alérgenos potenciales para quien los manipula o para quien los recibe en boca, como es el caso de la alergia al látex y la alergia a los materiales de impresión. El tipo de investigación que se empleó en el presente proyecto fue de tipo cuantitativo, la técnica empleada para la recopilación de información fue la encuesta. La forma en la que llevamos a cabo la encuesta fue por medio digital, mediante de Google Forms. Los resultados obtenidos en la investigación nos dan a conocer que el porcentaje de estudiantes de odontología de la Universidad Evangélica de El Salvador que padecen una alergia a distintos materiales dentales. Siendo este un porcentaje muy bajo de solo el 14.3 % del porcentaje total de los que padecen alergia a un material dental; entre los materiales podemos encontrar el látex, el yeso y los adhesivos. Uno de los sustitutos a los materiales del área clínica que producen reacciones alérgicas utilizado por los estudiantes son los guantes de nitrilo.

PROBLEMAS VISUALES MÁS FRECUENTES EN LOS ESTUDIANTES DEL ÁREA CLÍNICA DE LA FACULTAD DE ODONTOLOGÍA DE LA UNIVERSIDAD EVANGÉLICA DE EL SALVADOR EN EL AÑO 2020

Autores: Galdámez Andrea Herrera, Andrea Márquez, José Rivera, Nadia Serrano Alejandra

RESUMEN

En la práctica odontológica se presentan factores de riesgo que podrían poner en peligro la integridad y/o salud del operador y ayudantes como la iluminación y las jornadas de trabajo extensas. La luz empleada en las actividades odontológicas, la que generalmente es luz artificial ya sea procedente de focos o lámparas de alta intensidad, utilizada para mejorar la iluminación del campo de trabajo, puede afectar la visión del profesional debido a su potencia lumínica y alta exposición. La bioseguridad es

un componente indispensable en la práctica odontológica y tienen como objeto proteger la salud y la seguridad tanto de profesionales como de los pacientes, frente a los diferentes riesgos producidos por agentes biológicos, físicos, químicos y mecánicos. Objetivo es identificar cuáles son los problemas visuales más comunes en los estudiantes de área clínica de la Facultad de Odontología de la Universidad Evangélica de El Salvador. La investigación que se realizó tuvo un enfoque cuantitativo, la técnica empleada para la recopilación de información fue la encuesta llevándose a cabo por medio de Google Forms. Se concluye que el problema visual más común que presentan es la miopía; sin embargo, otros estudiantes poseen astigmatismo como enfermedad visual. Algunos factores causantes importantes que genera problemas visuales en el área odontológica son: la luz halógena, rayos X y cuerpos extraños oculares a lo cual el factor al que más se exponen los estudiantes del área clínica de facultad de odontología es la luz halógena. La mayor parte de los estudiantes encuestados considera que la luz halógena es un factor que afecta su vista (80 %).

PREVALENCIA DE INFECCIONES EN VÍAS URINARIAS EN ESTUDIANTES DEL ÁREA PRE-CLÍNICA DE LA UNIVERSIDAD EVANGÉLICA DE EL SALVADOR EN EL AÑO 2020

Autores: Avilés Diana, González Alfaro Melissa, Mejía Gilma, Pineda Ponce Martha, Sandoval Miriam, Solano Fabiola

RESUMEN

Las infecciones en vías urinarias (IVU) o la infección del tracto urinario (ITU), generalmente es causada por la presencia de microorganismos patógenos en el tracto urinario con o sin presencia de síntomas. Como antes mencionado las IVU son causadas por bacterias entre ellas la *Escherichia coli* que se asocia con una gran variedad de factores de riesgo. Sin embargo, este es el agente etiológico de la acistitis, uno de los padecimientos más comunes en las IVU, la cistitis afecta principalmente a la vejiga; el tratamiento es básicamente con antimicrobianos. El objetivo general de la investigación fue establecer la prevalencia de las infecciones en las vías urinarias en los estudiantes de pre-clínica de la Universidad Evangélica de El Salvador en el 2020. Metodología de tipo cuantitativa, con la encuesta como instrumento para la recolección de datos que se pasó a los estudiantes de Pre-Clínica de la Universidad Evangélica de El Salvador en el 2020 por medio de Google Formularios, tomando en cuenta resultados obtenidos a través del programa Excel; se tabularon de forma manual, permitiendo agregar los datos obtenidos de las encuestas, creando tablas y graficas que facilitaron la comprensión de la investigación. Se concluye que los principales factores para el desarrollo de infecciones en vías urinarias son por retención de orina por tiempo prolongado siendo esto importante ya que al excretar la orina se limpia la vejiga y así se evita que las bacterias no se queden en la vejiga. Otro factor muy importante es la escasa ingesta de agua, al no tomar suficiente agua el cuerpo puede dejar de producir orina suficiente permitiendo que las bacterias no sean eliminadas, con las encuestas realizadas se determinó que el 48 % de los estudiantes toman de 3-5 vasos de agua al día cuando lo recomendado son de 8-10 vasos de agua al día.

TRATAMIENTOS REALIZADOS EN EL ÁREA DE ODONTOPEDIATRÍA DE LA FACULTAD DE ODONTOLOGÍA DE LA UNIVERSIDAD EVANGÉLICA DE EL SALVADOR Y SU RELACIÓN CON LA PERCEPCIÓN DEL DOLOR

Autores: Ángel Alvarado, Andrea María Flores Arias, Andrea Stephanie, Larios Chávez, Diana Camila López Rodríguez, Víctor Ariel Rodríguez Pérez, Zayda Rebeca

RESUMEN

El dolor, un problema común en odontopediatría, se considera un síntoma y obliga a buscar su origen para corregirlo. El paciente puede experimentar el dolor causado por un absceso, una lesión periodontal, aparatos ortodónticos u otras enfermedades de los tejidos bucales blandos o duros. El manejo del dolor debe ser individualizado, según la causa, severidad y cronicidad; así como el estado emocional del paciente pudiendo en algunas situaciones causar incapacidad. El objetivo general de la investigación fue describir los tratamientos realizados en el área de odontopediatría de la Facultad de Odontología de la Universidad Evangélica de El Salvador y su relación con la percepción del dolor, con el fin de conocer el nivel de dolor que los tratamientos pueden causar a los niños. El diseño de investigación se llevó a cabo con una modalidad descriptiva y explicativa utilizando un enfoque cuantitativo, el método utilizado para la realización de esta investigación es la encuesta, la cual consiste en un conjunto de preguntas respecto a una o más variables a medir. Se concluyó que los tratamientos de la muestra total realizados en el área de odontopediatría fue de un 100 % de estudiantes que consideraron que conocen las consecuencias de no practicar una higiene adecuada; el 97 %, que la principal causa de visita al odontólogo es por caries dental; el 93 %, que es más efectivo utilizar fármacos a la hora de tranquilizar al paciente; un 90 % de estudiantes conocen las técnicas para evitar el dolor; y el 65 %, consideran que la pulpitis si es más común en pacientes niños que en adultos.

Cátedra Metodología de la Investigación I

Nivel académico: Ciclo: I

Docente titular: Mtro. Noé Samael Rivera



TÉCNICAS PARA LA PREVENCIÓN Y TRATAMIENTO OPORTUNO DE LA HALITOSIS DENTAL

Autores: Inés Alejandra Deras Calles, Edda Nikole Hurtado Martínez, Moisés Antonio López Láinez, Luis Roberto Morán Mendoza, Rodolfo Andrés Menéndez Rivas, Michell Alexandra Quintanilla Aguilar

RESUMEN

La halitosis dental es un problema que se desarrolla a través del tiempo, el mal aliento no es causado por una sola razón tiene diferentes posibles causas y varios tratamientos, también existen varias maneras de prevenirla, la mayoría de personas esta poco informada sobre cómo prevenirla. La halitosis en pocas palabras es aliento desagradable producto de factores fisiológicos o patológicos. El objetivo de la investigación es identificar cuáles son las técnicas o tratamientos que se usan para combatir de manera correcta la halitosis dental y señalar de manera oportuna cuáles son los tratamientos más eficientes para poder combatirla. El enfoque de la investigación es cualitativo, tipo documental y la técnica utilizada es la ficha de documentación, al investigar en artículos sobre el tratamiento de esta y las formas de prevenirla. La halitosis puede ser causada por bacterias que se alimentan de los desechos de alimentos proteínicos que quedan atrapados en los lugares donde habitan y la mejor forma de combatir la halitosis es mantener una buena higiene bucal. La conclusión de esta investigación es que una de las mejores maneras de prevenir la halitosis dental es el buen cuidado de la boca, que las causas de esta pueden ser intra y extra orales, el mejor tratamiento es mantener constancia en la higiene bucal y usar enjuagues con clorhexidina que es una sustancia antiséptica usada normalmente para productos de higiene.

ANOMALÍAS Y SÍNTOMAS ASOCIADOS CON EL LABIO FISURADO Y PALADAR HENDIDO A TEMPRANA EDAD

Autores: Batres Navarrete, Alba Natalia. Escobar Osorio, Julio José. Hernandez Melara, Alexia Marlene. Henríquez Aguilar, Zaira Saraí. Quinteros Castro, Isela Esmeralda. Sosa Gómez, Katherine Gabriela.

RESUMEN

El labio fisurado y paladar hendido es una enfermedad congénita que es producto de la falta de desarrollo normal, que se caracteriza por dehiscencia de estructuras contiguas también puede involucrar diferentes aspectos como: embriológicos, anatómicos, patológicos y estéticos.

El objetivo es Determinar cuáles son las principales anomalías y síntomas asociados con el labio fisurado y paladar hendido a temprana edad. El enfoque de la investigación es cualitativo de tipo documental debido a que es necesaria la búsqueda y recolección de información de diversas fuentes para obtener una mejor comprensión de la temática a tratar. Asimismo, la información obtenida, sirve para poder cimentar las bases acerca del tema. Los síntomas y anomalías que se han encontrado son problemas con la alimentación, dificultades del habla, retraso del crecimiento, entre otras y las anomalías dentales por su posición, tamaño, formas, etc. Aunque unos síntomas y anomalías dentales son más frecuentes en el género masculino e igual algunos síntomas se presentan en menor cantidad de niños. De cuanto a lo que se ha expuesto resulta claro que el cuidado de un niño con fisura de labio palatino va más allá que una simple intervención quirúrgica, sino que también existen varios factores que se deben incluir. Se presentan diferentes síntomas, pero hay que tener presentes que depende del niño cuál es el síntoma o anomalía que tendrá con mayor frecuencia y así poder consultar con el médico para poder iniciar el tratamiento adecuado.

CAUSAS Y CONSECUENCIAS DE LA GINGIVITIS

Autores: Escobar Jiménez Hernán Alberto, Paguada Ramírez Saraí Elizabeth, Pardo Martínez María Fernanda, Rivas Echeverría Evelyn Daniela, Santos García Katherine Nahomy

RESUMEN

La gingivitis es un problema que afecta a un gran porcentaje de la población salvadoreña y por ello se ha realizado una investigación en la cual se presentan las causas que comúnmente se debe a la incorrecta o insuficiente higiene bucal, y consecuencias que por si no se trata puede llegar a ser periodontitis, por lo que muestran medidas de prevención de esta enfermedad. El objetivo de este análisis es la importancia del conocimiento apropiado de las causas, consecuencias y las prevenciones de la gingivitis. Este estudio se realizó con el método cualitativo y el instrumento de fichas documentales. Se concluyó que la causa principal de la gingivitis es el mal cuidado de la limpieza dental de las personas que se debe a un cepillado irregular, no usar enjuague e hilo dental que podrían provocar complicaciones hasta convertirse en una enfermedad irreversible. Por lo tanto, para prevenir cualquier complicación se explica la forma adecuada del buen manejo del cepillo dental y del hilo dental.

MALOCLUSIÓN EN NIÑOS DE 6 A 12 AÑOS

Autores: Cardoza Benavides Daniela Alejandra, Castañeda Gallardo María José, Hernández Reyes Rocío Gabriela, López Umaña Jennifer Yolanda, Ríos Portillo María Alejandra

RESUMEN

El objetivo de esta investigación es sentar las bases para futuros estudios sobre la maloclusión en niños de 6 a 12 años. Se ha evidenciado que existe una solución a la problemática de la maloclusión y los debidos cuidados y, sobre todo, los tratamientos para la población. Además, podemos crear programas informativos en el área de la odontopediatría como los hábitos de higiene a los niños para la comprensión total del padecimiento y obtener mejores resultados en salud por el cumplimiento del tratamiento. La maloclusión es una desviación de la oclusión normal en los maxilares o en la relación intermaxilar y/o de los dientes. Muchas veces está asociada con otras deformaciones dentofaciales. El reconocimiento de la etiología de las maloclusiones es la clave del plan de tratamiento ortodóncico, puesto que este debe ser etiológico y no sintomático. Pretendemos evaluar la prevalencia, gravedad y priorizar la necesidad de tratamiento ortodóncico de las maloclusiones presentes en niños. La investigación que se realizará será de utilidad para determinar la real magnitud de las maloclusiones y la serie de beneficios que se obtiene con un diagnóstico temprano.

MALTRATO INFANTIL. ROL DEL ODONTOPEDIATRA

Autores: Aguilar Bautista Sara Melissa, García Carías Alma Fiorella, Gámez González Melissa Abigail, Montes Meza Victoria Rocío, Rivas Macías Laura Elena, Romero Contreras Andrea Marisol

RESUMEN

El maltrato infantil es un problema en la sociedad que va en aumento y afecta a los niños de manera física, psicológica y social de tal forma que no solo repercute en su futuro sino en todo su entorno y desempeño a lo largo de su vida. Afortunadamente, este problema ya no solo se limita a las profesiones legales o de servicio social sino también a la odontología. También se observa cual es la relación entre el odontólogo y la víctima del maltrato infantil, así mismo como el odontólogo puede llegar a erradicar sobre la dicha situación. Tomando como base nace el objetivo de revelar el origen del maltrato en odontopediatría y la importancia del odontólogo para ayudar a erradicar esta plaga social. La investigación es de enfoque cualitativo en el cual se recurrió a la investigación documental en el cual se determinó las principales causas y consecuencias del maltrato infantil y como el odontólogo interviene por medio del diagnóstico y toma un rol importante. La comunidad odontológica debe no solo detectar el maltrato, sino comunicarlo y denunciarlo a las autoridades competentes. La sociedad actual debería de fomentar una educación que desapruere clara y explícitamente la violencia de cualquier tipo. Muchos de las pacientes víctimas de maltratos son vistos por profesionales de la salud y sus problemáticas no son tenidas en cuenta. Consideramos que se le debería dar más importancia al maltrato infantil para los odontopediatras de todo el mundo.

HISTORIA Y AVANCES DE LA CIRUGÍA ORAL Y MAXILOFACIAL

Autores: Alvarenga Guevara Karla Nicole, Samayoa Reyes Nora Sofia, Pineda Cruz Jacqueline Stephania, Barrientos Ruiz Johana Vanessa, Carranza Peña Jocelyn Lissette, Serrano Ortiz Jessica Liseth

RESUMEN

La historia de la cirugía oral y maxilofacial abarca desde la época del pre- renacimiento siguiendo su recorrido hasta la época del renacimiento junto con los pioneros de la cirugía oral del siglo XVIII, la cirugía oral y maxilofacial trata con diferente enfermedades, distintos procesos médico, padecimientos, beneficios, recomendaciones, las áreas en las que se desarrolla la odontología maxilofacial, los tipos de cirugías oral, y la evolución de la cirugía en 3D. Objetivo general: describir la historia de la cirugía dental y maxilofacial, analizando los problemas transversales enfocados hacia el diagnóstico en la cirugía dental y maxilofacial. Profundizar el estado actual de la especialidad desde un punto de vista formativo. El tipo de estudio realizado fue documental. En conclusión, la cirugía oral y maxilofacial determina una especialidad que ocupa de la prevención, estudio, diagnóstico, tratamiento y rehabilitación de la patología de la boca, cara y territorio craneofacial. Se refleja que los problemas bucales son tan antiguos como la historia de la humanidad, la cirugía dental desde los años 3.000 a. C. la primera cirugía bucal se da en la prehistoria. Los resultados satisfactorios en tratamientos combinados de ortodoncia y cirugía maxilofacial dependen de buen diagnóstico, podemos concluir que la cirugía maxilofacial ha contribuido en el mejoramiento fisiológico de las personas, sus beneficios destacan entre mayor rapidez y resultados, la corrección facial. La cirugía oral y maxilofacial tienen iguales bases de estudio y difieren en su campo de acción, pero ambas tienen el mismo objetivo de brindar el tratamiento quirúrgico adecuado de acuerdo al grado de complejidad.

CONSECUENCIAS Y EXTRACCIÓN DE TERCERAS MOLARES

Autores: Guerra Landaverde Rosario Ester, Hernández Merino Mónica Gisela, Luna Tejada Astrid Gabriela, Méndez Cornejo Nathaly Verenice, Palacios Saravia Katherine Abigail

RESUMEN

Las terceras molares también conocidas como muelas de juicio son los últimos dientes permanentes en desarrollarse, por lo general suelen erupcionar cuando ya se ha alcanzado la adultez. El objetivo de la investigación es explicar los síntomas y complicaciones que causa la erupción de las terceras molares lo cual conlleva a un proceso de extracción, la metodología aplicada es de enfoque cualitativo, utilizando la técnica de tipo documental, ya que consiste en la selección y recopilación de información a través de una lectura crítica de documentos, artículos, materiales bibliográficos utilizando como instrumento la ficha de documentación, el proceso de los análisis de resultado tiene como fundamento establecer y desarrollar múltiples opciones y soluciones al fenómeno de las terceras molares, con los resultados obtenidos de la investigación de las terceras molares

presentar datos para así obtener las principales consecuencias que estas presentan en la vida de las personas. En conclusión, las terceras molares retenidas pueden ocasionar graves problemas desde su desarrollo por no contar con un espacio suficiente lo cual no le permite erupcionar completamente, los problemas que puedan presentar son enfermedades infecciosas entre ellas la pericoronaritis, periodontitis, caries, lesiones en el segundo molar, desplazamientos dentarios, lo cual es más recomendable una extracción temprana para que de esta manera se tenga un buen estado general y se practique un buen plan de tratamiento en este caso si es necesaria la cirugía, y si no utilizar medicamentos para aliviar los síntomas e infecciones.

LA CARIES DENTAL

Autores: Cuéllar Hernández Merari Abigail, Díaz Hollman Dalia Marcela, Galdámez Cortez John Jairo, Munguía Valles Daniel Adrián, Sagastume Urías María Yunerisis, Díaz Cornejo Carlos Alfredo

RESUMEN

La caries dental es una enfermedad que se ha padecido durante mucho tiempo y sigue presente en nuestra sociedad afectando a niños, adolescentes, adultos y adultos mayores y prevalece a nivel nacional e internacional. El objetivo general es determinar los factores que afectan a las personas a tener la enfermedad de la caries dental; en su proceso completo desde que se origina hasta la recuperación de la pieza o su pérdida total. La metodología de la investigación es de enfoque cualitativo, tipo documental, ya que nuestra información fue recabada de diversas fuentes de libros, artículos y revistas web digitales; como instrumento se utilizó, una ficha de documentación. Entre los resultados más relevantes se encuentran a la caries como enfermedad buco-dental, se origina por factores de tipo económico ya que las personas de bajos recursos no pueden pagar un tratamiento. Además de considerar la falta de educación bucal como un factor de tipo social. Entre las conclusiones más importantes están la bacteria *Streptococos Mutans* como el principal agente etiológico de la caries dental en los seres humanos. Asimismo, el mejor tratamiento de la caries dental es la prevención que debemos de tener para no sufrir esta enfermedad.

COMPLICACIONES POST-EXTRACCIÓN DE LAS TERCERAS MOLARES

Autores: Paola Beatriz Castillo Hernández, Flores Bautista Adriana Beatriz, Flores Pineda Karla Janeth, Juárez Castro Cristian Geovanni, Morales Martínez Tyffani Leean, Reyes Huezos José Antonio

RESUMEN

El presente trabajo de investigación plantea las diferentes complicaciones frecuentes que un paciente puede sufrir post-extracción de terceros molares inferiores como el proceso de cicatrización y como se detienen el proceso de la buena cicatrización de dicha extracción con el objetivo de identificar de qué tipo y en qué condiciones ocurren las variadas complicaciones. Se utilizó la documentación para obtener la información necesaria para la fundamentación teórica de la presente investigación usando un enfoque cualitativo y utilizando el instrumento de la recolección de datos valiéndose de páginas de internet, documentos y artículos para sustentar la información. La información tiene el propósito de conocer a fondo en qué consisten las complicaciones post extracción de las terceras molares inferiores, la manera de tratar la herida, la cicatrización de esta, las complicaciones más y poco comunes, y también los medicamentos. La extracción de terceros molares es uno de los procedimientos más frecuentes en la odontología, que presenta complicaciones en los pacientes a corto y largo plazo, por lo cual, se analizaron a profundidad estos temas para poder determinar el motivo por el cual se generan las complicaciones durante y después de la cirugía.

FACTORES DE RIESGO DE CARIES DENTAL EN NIÑOS MENORES DE 5 AÑOS DEL CANTÓN EL HAVILLAL, MUNICIPIO DE SAN MIGUEL

Autores: Meléndez Rodríguez Emilio Andrés, Méndez Córdova Allisson Gisselle, Molina Romero Paolo José, Nolasco Bonilla Adrián Alexander, Velásquez Navas Nathalia Isabel, Turcios Rodríguez Francisco Leonel

RESUMEN

La caries dental es la destrucción de los tejidos de los dientes causada por la presencia de ácidos producidos por bacterias de la placa depositada en las superficies dentales. La Organización Mundial de la Salud (OMS) la define como una de las enfermedades bucales de mayor prevalencia. Como objetivo se desea saber el impacto de la caries en las personas y la relación con el nivel social y cultural, partiendo de los "Factores de riesgo de caries dental en niños menores de 5 años del cantón El Havillal, del municipio de San Miguel". El tipo de investigación es documental, muy utilizada en las ciencias sociales y es característica de la investigación cualitativa, ya que procura seleccionar información sobre un determinado objeto de estudio a partir de fuentes documentales junto a técnicas de documentación de campo, que le sirven al investigador para relacionarse con el objeto y construir por sí mismo la realidad estudiada. Tienen el propósito de recopilar información empírica sobre la realidad del fenómeno. A partir de la revisión bibliográfica, apoyándose de hechos y opiniones

que el autor quiere expresar, tomando en cuenta características de la población estudiada, el riesgo al que están expuestas las personas a la caries proviene desde la infancia, donde niños menores de edad son guiados erróneamente por sus padres, a causa de la ignorancia al no tener recursos para comprender y combatir la caries, no se instruye sobre la importancia de la higiene bucal, ya que la salud bucal es indispensable para prevenir enfermedades.

PATOLOGÍAS EN ODONTOPEDIATRÍA

Autores: Cortez Martínez Jessica Liseth, Melara Arévalo Mónica Marcela, Ramírez Rodríguez Heasel Jurith, Rubio Escobar Valeria Abigail, Ruiz Vides Heyseel Merary

RESUMEN

El odontólogo responsable de tratar al niño debe tener en cuenta cualquiera condición patológica en boca y por ello se planteó investigar acerca de algunos de los tipos de patologías existentes entre algunas de ellas tenemos: caries, gingivitis, bruxismo, maloclusión, defectos de desarrollo del esmalte, cancrum oris. El objetivo desde un principio fue explicar a detalle cada una de las diferentes patologías que presentamos en esta investigación, además de describir todas las medidas de prevención pertinentes para evitar las consecuencias de estas indeseables enfermedades. Y presentamos de igual manera las causas y consecuencias que su padecimiento trae consigo. El tipo de investigación es de tipo cualitativa y documental, ya que fuimos recopilando y analizando información a través de diferentes fuentes para obtener datos utilizados anteriormente, que han ayudado a otras investigaciones con contenidos similares a los nuestros. Hay que conocer ciertos pasos para obtener una excelente higiene bucal, para prevenir posibles enfermedades ya que existen procedimientos depende de la edad. Por ello debemos cuidar la salud bucal desde niños y acudir al dentista regularmente, para prevenir apariciones de enfermedades como caries y gingivitis. Los resultados demostraron que las caries y otras enfermedades bucales se pueden prevenir desde temprana edad. También los padres no se preocupan por la salud bucal de sus hijos. Los niños no tienen conocimientos concretos sobre las consecuencias de no tener un buen cuidado bucal. Se concluye que, a menor higiene bucal, mayores son los problemas bucodentales.

LA INNOVACIÓN EN LA ORTODONCIA

Autor: Escamilla Mejía Bryan Emanuel

RESUMEN

El objetivo de esta investigación fue explorar los nuevos avances en la rama de la ortodoncia, los avances en tecnología y en ciencias de la salud han permitido desarrollar esta disciplina. La transformación tecnológica que está experimentando el sector dental cambiará la forma de trabajo en los próximos años en pro de mejorar la experiencia del paciente, proporcionar un servicio de calidad y favorecer la eficiencia y la productividad. La metodología consistió en recopilar documentos y puestos a disposición para que la investigación sea más veraz y eficaz al momento de poder compartirla, así lograr mejorar los conocimientos de los nuevos avances de investigación de la Ortodoncia, para la búsqueda de información se está utilizando la investigación cualitativa, ya que esta nos muestra que al llevar a cabo observaciones y obtener información podemos reafirmar los cimientos de la investigación, apoyado de los recursos documentales. Los temas que se llevaron a discusión han sido, la innovación en tratamientos de brackets linguales, las ventajas que tiene este mismo, la aplicación de una nueva tecnología invisible, las propiedades tecnológicas que tiene el aparato novedoso, estos temas nos ayudan a fortalecer la investigación y así comprender el tema que se origina en este escrito, concluyendo que, en la época moderna, desde la utilidad de nuevos tratamientos, hasta aparatos con tecnología novedosa. Conclusión, los avances tecnológicos permiten realizar mejores diagnósticos y tratamientos, mejorar la calidad de vida de muchos colectivos de pacientes, ayudar a la detección temprana de enfermedades y promover la implantación de procesos más eficientes, así como obtener información remota.

FACTORES QUE DESENCADENAN LAS ENFERMEDADES PERIODONTALES EN ADULTOS MAYORES Y LOS TRATAMIENTOS A SEGUIR

Autores: Ángel Corpeño Alexandra Massiel, Arias Tejada Marcela Alejandra, Avilés López Fabiola Nicole, Jaco Portillo Alexia Stephanie, Merino Hernández Aylin Gisell, Parada Peralta Valeria Isabel

RESUMEN

En el presente trabajo se elaboró una investigación, con el conjunto de conocimientos y técnicas que deben aplicar los individuos para el control que ejercen los efectos nocivos sobre la salud bucal, dado que la boca es la puerta a una gran variedad de bacterias, según especialistas médicos se pueden encontrar diversas enfermedades, muchos de los cuales son nocivos para la salud general, más allá del daño que causan a los dientes y encías. La salud de los dientes y encías pueden indicar el estado de toda la salud en general y la mala higiene dental se ha asociado a un alto riesgo de algunas enfermedades en adultos. Por ello se ha investigado sobre las diversas causas que desencadenan

a una enfermedad Periodontal, basándonos en las causas y efectos de ellos, como pueden ser la limpieza oral entre otros factores importantes y lo que esto produce más allá de ser una simple enfermedad bucal, cómo se puede desarrollar en el cuerpo, específicamente en la población de adultos mayores, basándonos en diversas fuentes así como también teorías establecidas por grandes odontólogos que fueron de gran importancia a los aportes de enfermedades periodontales. De igual manera, se darán a conocer las causas de una enfermedad periodontal y algunas de las formas de un mejor cuidado bucal, y cómo poder prevenir enfermedades, tales como las enfermedades periodontales, y las consecuencias de un mal cuidado bucal. De cómo una mala higiene bucal puede afectar de tal forma para contraer enfermedades y hasta pérdidas de piezas dentales.

TIPOS DE MALOCLUSIONES DENTALES

Autores: Coreas Machado Ana Estefany, Monge Cornejo Isela Berenice, Orellana Alvarado José Miguel, Gonzales Galeas Carlos David, Ayala Beltrán Cristhian Darío, Doradea Serrano Pedro Alexander

RESUMEN


La maloclusión dental es las irregularidades en el contacto y cierre entre los dientes del maxilar superior con los del maxilar inferior, esta alteración causa diferentes tipos de problemas en la mordida. El presente trabajo hablará en general sobre las maloclusiones dentales que son el origen y las causas. Tiene como objetivo explicar los diferentes tipos de maloclusiones que existen, las prevenciones y las consecuencias de este problema. La investigación es de carácter documental ya que en el proceso del trabajo se acudió a la lectura de varios documentos relacionados con el tema. Es una técnica cualitativa ya que cumple con el propósito de analizar diferentes fenómenos basándose en recopilación y selección de información a través de la lectura de documentos, libros, revistas etc. A la vez se puede decir que después de haber analizado la información de esta investigación sobre las maloclusiones dentales. Se concluye que la enfermedad de maloclusión dental está relacionada a la estructura ósea mandibular del individuo, por lo tanto, debe de ser tratado y darle seguimiento desde la niñez para que sea más fácil la corrección del problema bucal y que en una persona adulta las complicaciones son mayores y su tratamiento será más difícil porque el procedimiento es más largo, doloroso y costoso. Por último, se analizaron diversos puntos de vista sobre temas relevantes que destacaban en la investigación con la finalidad de tener un amplio panorama acerca de las maloclusiones.

Caso clínico Cátedra Operatoria Dental III

Nivel académico: Ciclo: IX

Docente titular: Dra. Leslie Saavedra

Docente adjunto: Dra. Silvia García



CASO CLÍNICO DE POSIBLES TRATAMIENTOS ODONTOLÓGICOS QUE SE PUEDEN REALIZAR PARA UNA REHABILITACIÓN ORAL

Autores: Brizuela Cornejo Adriana Gisselle, Rodríguez Abdala Mónica Marcela

RESUMEN

La operatoria dental es una disciplina odontológica que enseña a prevenir, diagnosticar y restaurar las lesiones que puede sufrir un diente para devolverle su forma estética y función con la ayuda de los instrumentales ya que son herramientas utilizadas para manejo y conocimiento de uso dental. El objetivo es presentar un caso clínico de una paciente que se presentó a la Universidad Evangélica de El Salvador, la paciente María Antonia Luna de Arana, de 50 años de edad. quien presentaba inconformidad por su puente dental y quería que se le realizara un cambio de la prótesis parcial fija al hacer el examen intrabucal se verificó que la paciente presentaba múltiples lesiones cariosas; periodontalmente, presentaba gingivitis generalizada y cálculo dental, además lesiones no cariosas como bruxismo en los dientes anteriores y otras causas como halitosis. Entonces, se realizaron limpieza dental, PPF en el cuadrante 1 desde la pieza 1.4 hasta la 1.6 y restauraciones de resina en las piezas con caries; cuadrante 2: restauraciones de resina en las piezas con caries; cuadrante 3: PPF desde la pieza 3.7 hasta la pieza 3.5 y también remoción de cálculo; cuadrante 4: remoción de cálculo en dientes anteriores y se realizaron incrustaciones de feldespato en las piezas 4.6 y 4.7, se le indicó una guarda oclusal a la paciente que la utilizará por las noches debido a que presentaba bruxismo, y así tendrá una mejor armonía con la ATM y estética dental.

REHABILITACIÓN BUCAL CON ALTERNATIVAS DE RESTAURACIONES ESTÉTICAS TANTO EN SECTOR ANTERIOR COMO EN SECTOR POSTERIOR

Autores: García Carillas Angie Marcela, López Mejía Alejandra Elizabeth

RESUMEN

En odontología restaurativa cada material utilizado posee diferentes propiedades, donde dependiendo de la necesidad y aplicación que se desea obtener unos materiales son mejores que otros, en el siguiente estudio se presentan las diversas alternativas de rehabilitación bucal y tratamientos restaurativos estéticos del caso expuesto, donde se muestra una paciente de sexo femenino, de 47 años de edad, que acude a consulta odontológica en la facultad de odontología de la Universidad Evangélica de El Salvador por disconformidad estética, así como también sensibilidad en la pieza 3-7. La paciente se encontraba sistémicamente sana y al examen clínico intrabucal presentó atrición en incisivos centrales superiores, múltiples restauraciones de amalgama en mal estado, restauraciones indirectas con desadapte marginal y en pieza 4-6 tratamiento de conductos radiculares con periodontitis apical asintomática. Se le realizó cambios de coronas y PFF de metal porcelana por zirconio, diversos cambios de restauraciones de amalgama por resina composite, así como también un cambio de amalgama en la pieza 2-5 por una incrustación de disilicato de litio, todos los materiales restauradores empleados en el caso tuvieron resultados favorables tanto en estética como en funcionalidad, ya que en común brindan buenas propiedades de durabilidad, resistencia, translucidez, biocompatibilidad, etc. En conclusión, la odontología hoy en día debe de integrar aspectos tanto funcionales como estéticos para las diversas problemáticas de los pacientes y junto a estos aspectos promover un estado de salud.

REHABILITACIÓN ESTÉTICA Y OPERATORIA EN PACIENTE MASCULINO DE 45 AÑOS DE EDAD EN SAN SALVADOR 2020

Autores: Hidalgo Cartagena Alejandra Patricia, Rodríguez López Claudia María

RESUMEN

Los tratamientos restauradores en odontología de elección son estéticos y funcionales, se incluyen carillas, aclaramientos, coronas, incrustaciones tipo onlay y cambios de obturaciones de amalgama. El objetivo general en este caso clínico fue efectuar un tratamiento altamente estético y funcional para el paciente de 45 años de edad. El paciente masculino, de 45 años de edad, ejerce la profesión de abogado, se presentó a la facultad de odontología de la Universidad Evangélica, manifestando en el motivo de la consulta «me duelen las muelas y me quiero arreglar estos dientes». Al realizar

el examen intraoral se pudo identificar múltiples lesiones cariosas, producto de restauraciones desadaptadas, también una destrucción coronaria en la pieza 2.7. El paciente debe ser tratado con vista multidisciplinaria para obtener mejores resultados tanto terapéuticos como estéticos que le permitan sentirse cómodo con su aspecto y salud dental. Con un tratamiento estético rehabilitador, se debe tener en cuenta todos los hábitos que el paciente tenga, ya que de estos dependerá la duración de las restauraciones que se le realicen. Es de mucha importancia tener diferentes opciones acordes al plan de tratamiento que se desea ejecutar en el paciente, no dejarse llevar por un material recomendado que como profesionales no se tenga dominio de su manipulación o comportamiento.

OPERATORIA DENTAL APLICADA A LA RESOLUCIÓN DE UN CASO CLÍNICO

Autores: Aguilar Bautista Ana Marcela, Orellana Molina Josselyn Maritza

RESUMEN

La operatoria dental es la rama de la odontología que estudia el conjunto de procedimientos que tienen por objeto devolver al diente su equilibrio biológico cuando por distintas causas se ha alterado su integridad estructural, funcional o estética. El objetivo general fue aplicar los conocimientos adquiridos previamente en la cátedra de Operatoria Dental sobre los tratamientos, técnicas y materiales dentales en la resolución de un caso clínico. Caso clínico de paciente femenino, de 21 años de edad, que se presentó a la clínica de la Facultad de Odontología de la Universidad Evangélica de El Salvador. El tratamiento se realizó con una combinación de diversas áreas de la odontología como: periodoncia, endodoncia, prostodoncia y, principalmente, operatoria dental. A través del caso clínico se pudo conseguir un excelente resultado estético y así mismo conservar y devolver la función del sistema estomatognático.

CASO CLÍNICO DE OPERATORIA DENTAL III

Autores: Aguilar Núñez Ana Patricia, Cortez Ávila Daniela Beatriz

RESUMEN

Operatoria dental se puede definir como la disciplina odontológica que enseña a prevenir, diagnosticar y curar enfermedades, así como a restaurar lesiones, alteraciones o defectos que puede sufrir un diente, para devolverle su forma, estética y función dentro del aparato masticatorio en armonía con los tejidos adyacentes y devolver su equilibrio biológico cuando se ha alterado su integridad estructural, funcional o estética¹. El objetivo general fue complementar todos los requisitos para desarrollar un caso clínico hipotético para operatoria dental desde su diagnóstico hasta el plan de tratamiento con diferentes alternativas de rehabilitación bucal. Se presenta a la clínica de la Facultad de Odontología de la Universidad Evangélica de El Salvador paciente femenina sistemáticamente comprometida con hipertensión arterial controlada, que al examen intrabucal presenta gingivitis en encía libre generalizada asociada a placa bacteriana, con múltiples lesiones cariosas y pulpitis

irreversible asintomática en la pieza 3-6 y diastema entre las piezas 1-1 y 2-1. A medida que se fue desarrollando el caso se discutió los diferentes tipos de tratamiento y la elección de este caso comparando la bibliografía, las opiniones y consejos de los docentes de cátedra. Dentro del análisis expuesto se decidió la mejor opción de tratamiento para el paciente garantizándole funcionalidad, estética y durabilidad en todos los procesos a realizar basado en el diagnóstico.

MANEJO ODONTOLÓGICO INTEGRAL

Autores: Menéndez Asencio Andrea Sofía, Montano Méndez David Enrique

RESUMEN

El objetivo principal de este caso es darle al paciente un manejo odontológico integral, se consiguió al realizar los tratamientos en las distintas áreas de la clínica odontológica. Las coronas y la mayoría de los puentes son prótesis que se colocan de manera fija se utiliza para cubrir completamente un diente destruido. Además, se puede utilizar para mejorar el aspecto, la forma o la alineación del diente. Un puente no funciona si le faltan uno o más dientes, el dentista le recomendará un puente. Los espacios libres entre los dientes que faltan hacen que, con el tiempo, los dientes restantes roten o se desplacen hacia los espacios vacíos lo cual provoca una mordida inapropiada. Se realizó el tratamiento en el siguiente orden: área de periodoncia, cirugía, endodoncia, operatoria y, por último, el área de prostodoncia. Se concluye que con el manejo integral del paciente se obtuvo una estética aceptable para el paciente y salud periodontal, la cual era de mayor importancia para la salud general del paciente.

PRESENTACIÓN DE ALTERNATIVAS DE PLAN DE TRATAMIENTO RESTAURATIVO DE OPERATORIA DENTAL

Autores: Campos Pérez Edgardo Antonio, Bonilla Montes Diego Eduardo

RESUMEN

Odontología restauradora en sus diferentes ramas tiene como objetivo restablecer tanto la función como la estética para devolver a las personas su calidad de vida. Las diferentes patologías que se combinan, tienen resultados perjudiciales en el complejo sistema estomatognático muchos de las cuales son irreversibles. En operatoria dental se intenta retornar el equilibrio del sistema masticatorio mediante restauraciones con materiales adhesivos, resinas compuestas, incrustaciones, postes de fibra de vidrio (fibras de refuerzo dispuestas longitudinalmente e inmersas en matriz resinosa), núcleos metálicos (Cobre- Aluminio o Níquel- Cromo), así como otros tratamientos más estéticos como, aclaramientos, carillas dentales, que al igual que las incrustaciones pueden elaborarse de materiales cerámicos como el Feldespato, Disilicato de Litio o incluso Zirconia. Estos tratamientos usados adecuadamente con la selección del correcto material cementante conseguirán buenos

resultados que tuvieron muy buena aceptación por parte del paciente y que combinados con otros tratamientos lograron los objetivos fundamentales de la odontología restauradora. Así también en otras ramas de la odontología se busca conservar el mayor tiempo posible las piezas dentales naturales del paciente como objetivo primordial, pues una restauración jamás tendrá las mismas propiedades que los tejidos naturales de nuestro organismo. Es así el caso cuando un paciente presenta pérdida de estructura dentaria a tal punto que posee compromiso pulpar, es necesaria la desvitalización de la misma, para posteriormente reconstruirla, pero su misma desvitalización causará el debilitamiento de la estructura, por lo que necesitará ser reforzada, siendo esta una indicación para la colocación de los postes de fibra de vidrio.

CONSTRUCCIÓN DE CASO CLÍNICO DE OPERATORIA

Autores: Guevara Bernal Ernesto Alejandro, Huevo Posada Cristian Alexander

RESUMEN

La odontología restauradora en sus diferentes ramas tiene como objetivo restablecer la función y la estética para devolver a las personas su calidad de vida. Las diferentes patologías que se combinan tienen resultados perjudiciales en el complejo sistema estomatognático, muchos de las cuales son irreversibles. En operatoria dental se intenta retornar el equilibrio del sistema masticatorio mediante restauraciones con materiales adhesivos, resinas compuestas, incrustaciones, postes de fibra de vidrio (fibras de refuerzo dispuestas longitudinalmente e inmersas en matriz resinosa), núcleos metálicos (cobre- aluminio o níquel- cromo), así como otros tratamientos más estéticos: aclaramientos, carillas dentales, que al igual que las incrustaciones pueden elaborarse de materiales cerámicos como el Feldspato, Disilicato de Litio o incluso Zirconia. Estos tratamientos usados adecuadamente con la selección correcta del material cementante conseguirán buenos resultados, los cuales llegan a tener muy buena aceptación por parte del paciente y combinados con otros tratamientos se logran los objetivos fundamentales de la odontología restauradora. Así también, en otras ramas de la odontología, se busca conservar el mayor tiempo posible las piezas dentales naturales del paciente como objetivo primordial, pues una restauración jamás tendrá las mismas propiedades que los tejidos naturales de nuestro organismo. Es así el caso cuando un paciente presenta pérdida de estructura dentaria a tal punto que posee compromiso pulpar, es necesaria la desvitalización de la misma, para posteriormente reconstruirla, pero su misma desvitalización causará el debilitamiento de la estructura, por lo que necesitará ser reforzada, siendo esta una indicación para la colocación de los postes de fibra de vidrio.

CONSTRUCCIÓN DE CASO CLÍNICO DE OPERATORIA

Autores: Guevara Bernal Ernesto Alejandro, Huezos Posada Cristian Alexander

RESUMEN

La restauración dental tiene como objetivo devolver al diente dañado la forma y la función perdidas mediante el uso de técnicas y materiales específicos. Generalmente se trata de rellenos con los que se tapa cualquier cavidad dental o de carillas y coronas con las que reparar fallos estructurales del diente. El siguiente caso clínico es un paciente de sexo masculino, de 45 años de edad, quien asiste a la clínica con el siguiente motivo de la consulta: «Para que me arreglen los dientes». Al realizar el llenado de la historia odontológica se pudo saber que en 2018 se realizó RAS, RAR y profilaxis en UEES, múltiples obturaciones, endodoncias y exodoncias. También se tomó muy en cuenta que el paciente las hospitalizaciones: 2 días en el ISSS derrame cerebral y los fármacos que el paciente tenía recetado, dos anticonvulsivantes. Al realizar la historia clínica el paciente presentó evidencias de ser bruxomano, periodontitis, Estadio I, Grado A, localizada, restos radiculares indicados para exodoncia, obturaciones desadaptadas, entre otras cuestiones que se describen en cada cuadrante por separado más adelante. Para la rehabilitación de este paciente se llevó a cabo un orden con la ayuda del plan de tratamiento por áreas: periodoncia, cirugía endodoncia, operatoria, prostodoncia. Áreas en las que se llevaron una serie de procedimientos restaurativos como: extracciones, obturaciones de resina compuesta, postes de fibra de vidrio, prótesis fijas tanto en arcada superior como inferior y coronas de silicato de litio con el fin de proporcionarle nuevamente al paciente la función y estética al paciente.

REPORTE DE CASO CLÍNICO DE PACIENTE DE LA UNIVERSIDAD EVANGÉLICA DE EL SALVADOR EN LA FACULTAD DE ODONTOLOGÍA DURANTE EL PERIODO DE FEBRERO A MAYO DEL AÑO 2020

Autores: Argueta Contreras Eva María, Cruz García Jennifer Michelle

RESUMEN

La elección de un tratamiento se realiza en base a un estudio detallado de su cuadro clínico y odontológico con la ayuda de radiografías panorámicas, periapicales y de aleta, en este caso se presentan las valoraciones que se realizaron en base al diagnóstico tanto clínico como radiográfico para determinar qué es lo más conveniente a realizar en el cuadrante I, 1-8 está ausente, 1-7 mesializada, (pieza pilar endodonciada), 1-6 ausente, 1-5 presente (pieza pilar), (prótesis fija 1-7, 1-5) «prótesis parcial fija es un medio de restituir una o más piezas ausentes utilizando para ello una o más piezas remanentes, Incluye uno o más dientes de reemplazo (pónticos) y uno o más dientes pilares con sus retenedores soportan y mantienen al póntico» 1-4 obturación o en mal estado y caries D, 1-3, 1-2, 1-1 atrición, cuadrante II, 2-1 caries MP (obturación RC), 2-2 caries MP 2-3 atrición, 2-4 RC O, 2-5 RC OM con caries en distal (incrustación). «Restauración parcial que se emplea para rehabilitar piezas posteriores, molares que han sufrido una pérdida moderada de su estructura dentaria» 2-6 ausente, 2-7 R OM desadaptada, se observan lesiones periapicales (endodoncia + poste de fibra de

vidrio), «preparación de conductos radiculares con el fin de eliminar restos necróticos de lesiones pulpares reversibles e irreversibles» 2-8 ausente, cuadrante III, 3-8 ausente, 3-7 RC O desadaptada (cambio RC), 3-6 RC OD en mal estado (cambio RC), 3-5 RC O en mal estado (cambio RC), 3-4 caries en O (RC), 3-3, 3-2, 3-1 atrición, cuadrante IV, 4-1, 4-2, 4-3 atrición, 4-4 caries O (obturación RC4-5 caries OD (RC), 4-6 RC O en mal estado, 4-7 TCR incompleto con ionomero en oclusal, retratamiento de conductos y sellado, el éxito de una restauración depende de la habilidad del odontólogo y de múltiples factores como la higiene del paciente especialmente después del tratamiento.

CASO CLÍNICO OPERATORIA DENTAL

Autores: Castillo Chachagua Andrea Alexandra, Villegas Chávez Fabiola Beatriz

RESUMEN

Operatoria dental es una disciplina odontológica trata de prevenir, diagnosticar y curar enfermedades dentales, buscando la conservación de las estructuras anatómicas naturales de un elemento dentario, está trata de mantener, devolver o crear la forma, estética y función del aparato masticatorio teniendo en consideración la armonía; esto lográndose de forma integral de la mano con otras ramas odontológicas. Se reporta un caso clínico paciente masculino, de 24 años de edad, con diabetes mellitus tipo 1 controlado que se presenta a la clínica manifestando «me duelen los dientes de atrás cuando como o tomo algo y quiero arreglarme los dientes de enfrente» en la historia clínica presenta molestia en múltiples piezas por lesiones cariosas, gingivitis marginal y papilar generalizada, encía edematosa y eritematosa, aftas en el carillo izquierdo y labio inferior, presenta legua saburral y presencia de halitosis; en el cual para lograr su rehabilitación se realizó una evaluación integral con las diversas áreas odontológicas para realizar el óptimo tratamiento restaurador en el cual se tomó en cuenta las áreas de periodoncia profiláctica, endodoncia por diagnóstico de necrosis pulpar y pulpitis irreversible sintomática, operatoria rehabilitando perdida de estructura dentaria por caries con obturaciones de resina, incrustaciones y carillas dentales logrando una mejor estética a la vez y, por último, con prostodoncia colocando un PPF para sustituir la pieza perdida, todo esto con el fin de devolverle la correcta función masticatoria y estética dental, eliminando la etiología de las molestias presentes en la cavidad bucal del paciente y dando así mismo alternativas conservadoras y estética en la odontología restauradora.

REPORTE CASO CLÍNICO: TRATAMIENTOS ORIENTADOS PARA EL ÁREA DE OPERATORIA

Autores: Lenarduzzi González Fabiola Margarita, Flores Panameño Marjorie Melanie

RESUMEN

En el siguiente reporte de caso clínico se realizaron los siguientes tratamientos en una paciente sistémicamente sana, de 41 años de edad, que visitó la clínica de Odontología de la Universidad Evangélica para su rehabilitación tomando como principales las áreas de prostodoncia y operatoria en las cuales se ejecutaran restauraciones de resina compuesta en dientes que presentan caries y cambios de obturaciones que tienen pigmentación y están desadaptadas, cambios de amalgamas defectuosas y reconstrucciones de los bordes incisales de los dientes antero superiores además de colocarle dos prótesis fijas en los cuadrantes superiores ya que cuenta con brechas edéntulas cortas, posteriormente una guarda miorrelajante para evitar futuras fracturas en las restauraciones. Además de realizarle una extracción de la pieza 1-8 por extrusión. Presentando como una opción a la paciente utilizaremos el aclaramiento dental para mejorar su estética. Daremos a conocer el plan de tratamiento en las áreas de operatoria y prostodoncia, conociendo la historia clínica, bucal y extra bucal de la paciente y los protocolos operatorios que se utilizan en ciertos tratamientos en el área de Operatoria.

CASO CLÍNICO DE POSIBLES TRATAMIENTOS ODONTOLÓGICOS

Autores: Alfaro Cortez María José, Barriere Serpas Mónica Daniela

RESUMEN

La operatoria dental te introduce a todos los aspectos y etapas para la conservación de un órgano dentario. La realización de los diferentes tratamientos dentales consiste en el mantenimiento de la salud bucal que se pretende lograr en el paciente. El objetivo del presente trabajo de investigación es recopilar información importante sobre salud bucal, en el cual se expone el diagnóstico sobre los tratamientos previos que el paciente posee, además de evaluarse otras áreas aparte del área operatoria como, periodoncia, prostodoncia y endodoncia que nos ayudaran a complementar el diagnóstico y plan de tratamiento del presente caso clínico. Finalmente, tendremos la oportunidad de poder resolver las necesidades del paciente, darle una solución para restaurar su cavidad bucal, guiarlo en el cuidado y mantenimiento. Se presenta a la clínica de la facultad de odontología, un paciente femenino, de 40 años de edad, con múltiples caries, obturaciones fracturadas en oclusal y coronas desadaptadas, con una pulpitis irreversible en el segundo premolar superior izquierda a causa de una fractura.

REPORTE DE CASO CLÍNICO PACIENTE FEMENINO DE 20 AÑOS DE EDAD REALIZADO EN EL AÑO 2020

Autores: Massana Iraheta Marion Elizabeth, Mendoza Mejía Karla Paola

RESUMEN

El presente informe de caso fue realizado por alumnas de la Facultad de Odontología de la UEES que cursan la materia de operatoria dental III que tiene como objetivo general integrar los distintos componentes de un caso clínico para operatoria dental como el diagnóstico, radiografías, fotografías con el fin de presentar un plan de tratamiento coherente, detallado y exitoso. Teóricamente las resinas compuestas se han introducido en el campo de la Odontología Conservadora para minimizar los defectos de las resinas acrílicas que hacia los años 40, ahora las incrustaciones estéticas se caracterizan por ser semejantes a las piezas naturales vecinas de la cavidad bucal en cuanto a color y morfología. Los postes de endodoncia son pequeños pilares de solo unos milímetros de largo que los odontólogos colocan en el conducto de la raíz o raíces de un diente que ha sido endodonciado. Paciente femenino, de 20 años de edad, se presenta a la clínica de la Facultad de Odontología de la Universidad Evangélica de El Salvador, diagnosticada como sistémicamente sana, con múltiples lesiones cariosas y restauraciones de resina compuesta desadaptadas y pigmentadas con gingivitis generalizada y pulpitis irreversible sintomática en la pieza 3.7. El plan de tratamiento se desarrolló conforme a las áreas de endodoncia, periodoncia, cirugía y operatoria dental en la cual debemos de resaltar el uso de obturaciones de resinas compuestas, incrustaciones de disilicato de litio, coronas de metal-porcelana y la fase de mantenimiento y evaluación de las restauraciones y el tratamiento de conducto a los 6 meses.

REPORTE DE CASO CLÍNICO DE FRACTURAS DE INCISIVOS SUPERIORES CENTRALES Y LATERALES A NIVEL DE TERCIO INCISAL

Autores: Contreras Marcos Beatriz, Turcios Orellana Milton

RESUMEN

Reporte de caso clínico de incisivos centrales y laterales con fractura a nivel de tercio incisal en una paciente de 30 años, sistémicamente comprometida, hipertensa controlada que se presentó a la Facultad de Odontología de la UEES, al preguntarle por tratamientos odontológicos respondió que se realizó una obturación de resina en el 2015, confección de una corona de metal porcelana en el 2018, una profilaxis en el 2019 y más adelante en el mismo año se realizó una exodoncia y comenzó un tratamiento de endodoncia en dos piezas pero no lo concluyó. En el examen intrabucal a nivel de los tejidos blandos, no se encontraron patologías o anormalidades, luego en el examen clínico dental lo más relevante que se observó fue en el maxilar superior en la pieza 1.1 fractura limitada al esmalte con pérdida de estructura dental en el tercio incisal, con test de vitalidad positivo, 1.2 fractura limitada al esmalte con pérdida de estructura dental en el tercio incisal, con test de vitalidad positivo, en la pieza 2.1 fractura limitada al esmalte con pérdida de estructura dental en el tercio incisal, con test de vitalidad positivo. 2.2 fractura incompleta del esmalte sin pérdida de estructura

dental en el tercio incisal. 2.3 fractura incompleta del esmalte sin pérdida de estructura dental en el tercio incisal; además, de obturaciones de amalgama desadaptadas, caries y terceros molares indicados para extracción; en el maxilar inferior la pieza 3.5 presentó caries disto-vestibular, 3.6 corona de metal porcelana, piezas 4.4-y 4.6 con destrucción coronaria e indicios de tratamiento de endodoncia sin terminar solo con sellado provisional, 4.5 ausente, 4.7 caries en oclusal, las demás piezas sin patología aparente y terceras molares indicadas para extracción. Luego de evaluar todas las piezas a tratar se determinaron tratamientos que se adecuaban a cada situación, para la resolución de un caso donde se presentan diversos tratamientos. Resolución del caso, inicialmente se realizó una profilaxis, luego se procedió a la extracción de los 4 cordales, Se le realizaron carillas en las piezas 1.3-1.2-1.1-2.12.2-2.3 para restaurar sus fracturas incisales. Se le colocaron postes de vidrio en la pieza 4.4 y núcleo metálico en la 4.6 para convertirlas en piezas pilares para reemplazar la pieza 4.5, además de obturaciones de resina composite en piezas 2.5, 3.5, 4.7, cambio de restauraciones de amalgamas por resina 1.5 Incrustación pieza 1.6 este caso es integral y muy completo y gracias a eso la paciente recuperó por completo las funciones estomatológicas.

CASO CLÍNICO DE ALTA ESTÉTICA Y REHABILITACIÓN FUNCIONAL

Autores: Bernal Montenegro Diego Andrés, Moreno Meléndez Mónica Evangelina

RESUMEN

Para llevar a cabo la rehabilitación oral determinada de un paciente, el operador debe apoyarse de todas las ramas de la odontología partiendo desde un buen diagnóstico y finalizando con un adecuado tratamiento protésico, por lo tanto, es importante valorar y analizar los diferentes tratamientos restauradores y de alta estética en determinados casos. Sin embargo, antes de poder ejecutar un determinado tratamiento rehabilitador/ estético es necesario conocer los fundamentos y bases teóricas que justifican el motivo de la ejecución de un determinado tratamiento, por lo cual en el marco teórico se buscó abarcar todos los aspectos teóricos de los tratamientos que iban a ser indicados para la resolución del caso. La paciente se presentó al examen clínico intrabucal múltiples lesiones cariosas, obturaciones desadaptadas, absceso periapical crónico en pieza 1.2, pulpitis irreversible sintomática en la pieza 1.4, gingivitis marginal generalizada asociada a placa bacteriana (biofilm) y atrición en bordes incisales en piezas anteroinferiores. Además, se dio por resultado que el material que se escoge dentro de las restauraciones indirectas, fue el disilicato de litio ya que era el que mejor se adaptaba, ante el bruxismo que la paciente presentaba.

Finalmente, se concluyó que no es recomendable proseguir con ningún tratamiento restaurativo sin haber efectuado antes un exhaustivo estudio radiográfico y la importancia llevar un orden al realizar los tratamientos odontológicos con el objetivo de rehabilitar al paciente según las necesidades que presente.

INFORME DE CASO CLÍNICO SOBRE TRATAMIENTOS DE REHABILITACIÓN ESTÉTICA

Autores: Alvarenga Argueta Tania Carolina, Pérez Ventura Scarlet Renée

RESUMEN

Con el desarrollo de los sistemas de cementación adhesiva y el aumento de las exigencias de tratamientos estéticos, se incrementa el uso de materiales cerámicos y resinas compuestas que, por sus propiedades físicas y mecánicas, gran estabilidad del color y afinidad por el principio de preservación de las estructuras dentales remanentes, le confieren mayor aceptación en la elaboración de incrustaciones, carillas dentales, coronas y prótesis fijas. La resina compuesta indirecta se introduce como una alternativa de bajo costo que ofrece restauraciones estéticas y funcionales de alto rendimiento. La odontología estética ha dado paso a múltiples técnicas para lograr una sonrisa funcional, saludable y sobre todo con armonía estética, es por esto que como objetivo general se tiene desarrollar un adecuado tratamiento en función de las necesidades del paciente. Al realizar la revisión bibliográfica se encontró que los núcleos metálicos están indicados en dientes que presentan inclinación en su posición y a la vez TCR, al evaluar en un principio la pieza 2.5 se pensó que era adecuado el uso de un núcleo metálico. Cuando se evaluó nuevamente el estado de ella, se determinó que para obtener un mejor resultado para la pieza 2.5 era necesario la colocación de un poste de fibra de vidrio y una corona de metal-porcelana, ya que la paciente también al ser joven, necesita algo que le dé mayor seguridad y mayor durabilidad. El presente trabajo posee una recolección de datos de diferentes fuentes bibliográficas sobre los tratamientos restaurativos.

PRÓTESIS PARCIAL FIJA DE CINCO UNIDADES CON REEMPLAZO DE AMALGAMAS POR INCRUSTACIONES DE PORCELANA

Autores: López Iraheta Héctor Guillermo, Moz Beltrán Grecia Mabel

RESUMEN

Es frecuente la necesidad de la colocación de prótesis parciales fijas para la rehabilitación de un paciente con múltiples pérdidas de piezas dentales, para devolver la funcionabilidad y estética del sistema estomatognático, para esto debemos evaluar ciertos parámetros que garanticen el éxito del tratamiento se necesita aclarar diversas interrogantes acerca del estado periodontal, dentario, parafunciones y hábitos de higiene oral del paciente. Para complementar el tratamiento se evalúa la necesidad de TCR, la colocación de postes de fibra de vidrio, de ser necesarios, y por supuesto considerar el estado de la cavidad bucal del paciente solventando las condiciones que presenta, tal como la necesidad de realizar obturaciones o recambio de las mismas, y así lograr el equilibrio completo de las necesidades del paciente. El objetivo del presente artículo fue determinar las alternativas de tratamiento libres de metal que permitan resultados estéticos y funcionales. Se presenta el caso clínico

de paciente con múltiples pérdidas dentales y múltiples obturaciones de amalgama y necesidad de armonizar la estética del sector anterior. Se concluyó con rehabilitar al paciente con prótesis parcial fija de cinco unidades, poste de fibra de vidrio, carillas cerámicas de disilicato de litio en el sector anterior e incrustaciones de resina compuesta en sustitución de amalgamas.

CASO DE REHABILITACIÓN INTEGRAL EN EL ÁREA RESTAURATIVA SECTOR ANTEROPOSTERIOR, CON DIFERENTES ALTERNATIVAS DE TRATAMIENTOS

Autores: Campos Miranda Danny Osvaldo, García Vigil Rodrigo Andrés

RESUMEN

En los últimos años debido a los resultados estéticos que los pacientes demandan en la actualidad, las carillas de disilicato de litio se encuentran indicadas para el tratamiento estético de los dientes anteriores que tengan anomalía en la forma, tamaño y color. El objetivo es la rehabilitación de forma integral en el área restaurativa al paciente, evaluando los tratamientos previos realizados, exponiendo diferentes alternativas de dichos tratamientos para garantizar el mejor resultado a largo plazo y otorgando una mejor estética dental. Al realizar el examen clínico el paciente presentaba diastemas en el sector anterosuperior, múltiples lesiones cariosas, obturaciones en mal estado, invasión pulpar por caries, dientes ausentes. Al intervenir en lesiones cariosas con resina compuesta, cambios de restauraciones de amalgama a incrustaciones de disilicato de litio, prótesis fija de zirconio monolítico, tratamientos de conductos radiculares y poste de fibra de vidrio, carillas y una corona en el sector anterosuperior de disilicato de litio, permitieron un tratamiento rehabilitador conservador, funcional y estético del paciente. Cada caso es único, por lo cual la técnica o el material perfecto no existe; no se puede decir que se dispone de un material universal aplicable en todas las situaciones clínicas. En ocasiones, diferentes materiales pueden lograr resultados similares; sin embargo, en otras circunstancias alguno puede sobresalir como la mejor opción. Por tal motivo, la responsabilidad del clínico y su criterio cumplen un papel importante al momento de seleccionar el material apropiado para cada caso.

Cátedra: Clínica de Cirugía II

Nivel académico: Ciclo: XI

Docente titular: Dr. Ramón Alemán

Docente adjunto: Dr. Carlos Escobar Palma



QUISTE DENTÍGERO DEL MAXILAR SUPERIOR EN PACIENTE FEMENINO: ETIOLOGÍA, PREVALENCIA Y MANEJO QUIRÚRGICO. REPORTE DE CASO CLÍNICO

Autores: Marroquín Fuentes Fabiola Alejandra, Martínez Cañas Edgar Guillermo, Medrano Argueta Armando José, Melara Guevara Sofía Marcela, López Turcios Silvia Carolina, Torres Girón Andrea Guadalupe

RESUMEN

El quiste dentígero deriva del epitelio reducido del esmalte que rodea a la corona de un diente no erupcionado, es una entidad patológica la cual se presenta en maxilar o mandíbula, siempre relacionado a la corona de un diente incluido. Presentamos un caso clínico de quiste dentígero en maxilar relacionado a un segundo premolar derecho, el cual se presentó como un hallazgo radiográfico. El manejo fue de manera oportuna con biopsia excisional y extracción del diente incluido. Describimos su etiología, características clínicas e imagenológicas, técnica quirúrgica, análisis histopatológico y consideraciones especiales. El quiste dentígero engloba la corona de un diente permanente normal, impactado, no erupcionado. Suele presentar una sintomatología insidiosa y no se descubre hasta que la tumoración afecta a los órganos vecinos. El objetivo es exponer un caso de quiste dentígero. Si bien es de aparición muy poco frecuente, la presentación de este caso sirve para poner al odontólogo pediatra en conocimiento sobre cómo debe actuar ante una tumoración maxilar unilateral en un niño sano.

EXTRACCIÓN DE TERCER MOLAR ANQUILOSADO

Autores: Artiga Martínez Cindy Estefani, Garza Menéndez Xiomara Carolina, Gavidia Zayas Graciela María, Guevara Pereira Ileana Melissa Turcios Ruiz Tania Carolina, Salazar Aguilar Victoria Alejandra

RESUMEN

La anquilosis es la fusión anatómica entre el cemento radicular y el hueso alveolar con desaparición del espacio periodontal de etiología desconocida que provoca un proceso eruptivo anormal que afecta casi exclusivamente a la dentición primaria. Su tratamiento va a depender de la severidad de la infraoclusión, del grado de reabsorción, de la preferencia y experiencia del clínico y de las expectativas del paciente. El siguiente caso clínico expone el protocolo de atención que se implementó en una paciente de 62 años con anquilosis y mesialización de la pieza 3-8. En conclusión, la extracción de terceros molares anquilosados supone un reto quirúrgico por lo que debe ser evaluada con detenimiento. Cuando se indica la extracción, se debe realizar de forma temprana ya que provoca una disminución del crecimiento vertical, maloclusiones y aumenta la incidencia de caries y enfermedades periodontales. Se recomienda a todo profesional de la salud bucal realizar un diagnóstico oportuno de esta patología tomando en cuenta las manifestaciones clínicas y síntomas del paciente lo cual permite un manejo adecuado de la anquilosis presente. La terapia debe estar orientada hacia la prevención de maloclusiones y otras alteraciones.

AMELOBLASTOMA UNQUISTICO

Autores: Nieto Rodríguez Evelin Estefany, Ochoa Gavidia Xiomara Beatriz, Pérez Albayero Nestor Stanley, Sánchez Molina Emma Carolina, Salaverria Solórzano Uzziel Jonathan, Sorto Galicia Raisa Aronette

RESUMEN

En el siguiente artículo se presenta qué es un ameloblastoma unquístico, el cual se define como un tumor benigno, localmente agresivo e infiltrante, con alta capacidad de recidiva, una lesión con cuadros morfológicos particulares, comportamiento biológico menos agresivo que el ameloblastoma común, así como también una recurrencia menor frente al tratamiento conservador, este se localiza con mayor frecuencia en el maxilar inferior con el 80 % y en el maxilar superior en un 15 %-20 %. En un estudio temprano no se presenta signos ni síntomas, pero los más comunes que se pueden encontrar está la tumefacción y el dolor. Su diagnóstico se realiza a través de un examen clínico y radiográfico y luego confirmar con un estudio histopatológico. Al análisis radiográfico su apariencia en una lesión no avanzada, se puede observar la forma unilocular, en una lesión avanzada se observa un aspecto radiolucido multilocular como «pompas jabón» si los lóculos son grande o panal de abeja si son lóculos pequeños y, en algunos casos, expansión de cortical ósea y reabsorción de las raíces de los dientes adyacentes, tener un aspecto quístico al examen por microscopio, pueden observarse asimetrías y una ligera deformidad. Su incidencia es de 0,6 casos por millón, aunque otros como Shear y Sign, encontraron cantidades de 0,31 casos por millón. Su tratamiento es conservador con enucleación, y curetaje o marsupialización seguida de enucleación. Se presenta un caso clínico con el diagnóstico de ameloblastoma unquístico tratado de forma conservadora mediante descompresión y posterior enucleación.

QUISTE ÓSEO SIMPLE ATÍPICO

Autores: Fuentes Martínez Katherine Apolonia, De La Cruz Hernández Fredy Guillermo, Gómez Martínez, Cristian Xavier Ruiz Álvarez, Óscar Josué Tejada Flores Diana Carolina, Vásquez González María Odilia

RESUMEN

El quiste óseo simple supone un 3 % de todas las lesiones primarias del hueso. Se trata de un quiste benigno unilocular o parcialmente septado de etiología discutida, si bien parece estar en relación con un trastorno local del crecimiento secundario a la obstrucción del drenaje intersticial. Es una patología poco frecuente que afecta a los huesos maxilares con predilección por el maxilar inferior. El objetivo del presente trabajo es la presentación de un caso clínico, llevar a cabo el abordaje clínico y posteriormente resolver el caso con un tratamiento. La investigación se realizó con base en la metodología de estudio de caso clínico, obteniendo información de diversas fuentes y una revisión fuentes. Pese a que algunos autores sugieren mantener la lesión en observación por una posible resolución espontánea se decidió realizar el abordaje quirúrgico a causa de la sintomatología dolorosa que presentó la paciente y para descartar otras lesiones. El origen traumático de esta lesión es la teoría más aceptada; sin embargo, al descartarse el traumatismo como factor etiológico, las alteraciones del metabolismo del calcio asociados al padecimiento de base de nuestra paciente es la teoría más aceptada. En conclusión, con el presente trabajo se pretende demostrar la importancia que tiene el quiste óseo simple atípico, saber qué consecuencias presenta esta patología y cómo se ve afectada con el tiempo si no se trata correctamente, asimismo cómo poder diferenciar clínica, radiográfica e histopatológicamente con otras lesiones similares para poder brindar un mejor tratamiento a los pacientes.

ABORDAJE PARA LA EXTIRPACIÓN DE MESIODENS

Autores: Alvarenga González Delmy Vanesa, Cortez Huezo Alejandra Beatriz, Escobar Rugamas Karen Elissa, Vásquez López Andrea Camila, Valladares Chávez Mónica Teresa, Zúñiga Ortez Elena Cristina

RESUMEN

Las alteraciones en la erupción dental son detectadas durante la dentición mixta a través de la exploración clínica o radiográfica. Entre estas alteraciones destacan los dientes incluidos relacionados con la presencia de dientes supernumerarios. El diagnóstico y el tratamiento de estas alteraciones de manera oportuna son necesarios para evitar complicaciones que pudieran alterar la oclusión funcional. El presente artículo describe el caso de una paciente femenina de 8 años de edad, en el cual radiográficamente se observó un mesiodens en la línea media entre ambos incisivos centrales superiores. Al actuar de manera oportuna e interdisciplinaria, se corrigió la causa y se previno la alteración que se pudo haber producido durante el proceso de desarrollo y crecimiento en el paciente.

TRATAMIENTO PARA ODONTOMA COMPLEJO

Autores: Aguilar Salazar Violeta Isabel, Arias Herrera William Rafael, Arriaza Vaquerano Rodrigo Alejandro, Castillo Vásquez Josué Emmanuel, Castro Aguilar Yosselyn María, Morales Flores José Rafael

RESUMEN

Los odontomas se definen como alteraciones del desarrollo o malformación que se disponen más o menos organizadas dependiendo del grado de alteración en la morfodiferenciación de las células odontogénicas. Son caracterizados por presentar un crecimiento lento e indoloro y son los tumores odontogénicos más frecuentes (con una prevalencia del 22-67 % correspondiente a la incidencia de tumores en humanos). El motivo de consulta más frecuente de un paciente que presenta un odontoma se relaciona con la erupción tardía de un diente permanente. En el siguiente caso clínico se presenta una revisión de la literatura, seguido de un reporte sobre un odontoma compuesto ubicado en el maxilar superior en un paciente de sexo femenino, de 17 años de edad, sistémicamente sano; el caso es asociado con la ausencia del canino permanente. El tumor fue enucleado y se realizó la correspondiente biopsia para confirmación del espécimen, colocar parte de la conclusión. En conclusión, se recomendó al paciente realizarse tratamiento de rehabilitación oral para corregir la maloclusión.

Cátedra: Práctica Integral Niño

Nivel académico: Ciclo: XIII

Docente titular: Dra. Maritza Menjívar



ONICOFAGIA EN NIÑOS

Autor: Arce Monedero Daniela Patricia

RESUMEN

El estrés es la reacción del cuerpo a un desafío o demanda. Algunas de las consecuencias del estrés en niños más conocida es la Onicofagia, del griego onyx, 'uña' y phagein, 'comer' es el hábito de morderse (roer) o comerse las propias uñas; se presenta en estados de ansiedad y puede estar asociado con episodios de estrés o alteraciones psiquiátricas. El objetivo fue mostrar un caso de Onicofagia en pacientes odontopediátricos, mostrando las características clínicas de las manos y uñas de la paciente, y fotografías intrabucales demostrando que no existe daño patológico en la cavidad bucal. Si bien la onicofagia es un hábito que por lo general no se le toma la importancia debida, al identificar la causa que lo produce y buscar el tratamiento adecuado ya sea terapéutico, conductual, farmacológico o cognitivo, se pueden prevenir las consecuencias de este como son las maloclusiones, trastornos temporo-mandibulares y lesiones en las manos. La onicofagia se puede tratar a tiempo sobre todo a edades tempranas con una ayuda multidisciplinaria tanto del niño como de los padres, psicólogos, doctores.

PULPOTOMÍA DE PIEZA 8-5 EN NIÑO

Autor: Argueta Silva Valeria

RESUMEN

La caries dental constituye actualmente la enfermedad más frecuente en el ser humano. Esta es una enfermedad crónica infectocontagiosa que destruye los tejidos del diente. Es una de las principales causantes de daños en tejido pulpar que provocan la realización de tratamientos pulpares en las piezas dentales que puede ser una pulpotomía y pulpectomía. El objetivo es determinar la secuencia clínica de una pulpotomía utilizando formocresol y óxido de zinc y eugenol. Se presenta paciente de 6 años de edad sistémicamente sano a la clínica de la Facultad de Odontología de la Universidad Evangélica de El Salvador. Según datos recolectados su motivo de consulta: «le dolía la muela cuando comía». Un buen diagnóstico es fundamental para indicar un tratamiento dental, y debe de estar apoyado por evidencia clínica y radiográfica. El formocresol es el medicamento más empleado en este tipo de tratamientos pulpares en la actualidad, a pesar que se ha demostrado que es potencialmente cancerígeno. El éxito del tratamiento pulpar en dientes deciduos se basa en la eliminación completa de caries presente en la pieza, una buena remoción de pulpa coronal y una fijación efectiva de la pulpa radicular. Es importante mantener el campo operatorio con aislamiento absoluto para poder asegurar que factores externos como la saliva y detritos entren a nuestra apertura y afectar el resultado final del tratamiento. Poder mantener la mayor cantidad de tejido dentario coronal remanente es clave para poder asegurar un buen resultado al momento de reconstrucción, logrando así mantener la pieza por mayor cantidad de tiempo en cavidad bucal.

SÍNDROME DE RESPIRACIÓN BUCAL EN PACIENTE INTEGRAL NIÑO

Autor: Astacio Bonilla Illennia Andrea

RESUMEN

La influencia de la respiración bucal en el desarrollo de la dentición y las deformidades dentofaciales comprende un problema muy frecuente en los niños y adolescentes. La respiración bucal es un trastorno respiratorio común en la infancia y tiene un gran impacto en el desarrollo de la región maxilofacial, la oclusión y la musculatura. Las implicaciones más comunes de la respiración bucal son los cambios: craneofacial y dental, fonoarticulatorio, corporal, conductual y oral. Desde el punto de vista dental, el paciente con respirador bucal tiene características faciales peculiares: ojeras, aspecto vago, labio superior corto e incompetente, labios secos, sellado de labios inadecuado; hipotonía, hipofunción de los músculos elevadores de la mandíbula, maloclusión, además del desequilibrio funcional de la deglución, la succión y la fonación. El objetivo fue presentar un caso clínico y hacer revisión de literatura acerca del síndrome de respiración bucal. Se presentó el caso de un niño, de 7 años, a la clínica de odontopediatría de la Facultad de Odontología de la Universidad de El Salvador con presencia de ojeras, mala postura, incompetencia leve de labios, amígdalas hipertróficas, el labio superior en forma arco, la musculatura del mentón se observó contraído, a pesar de no presentar maloclusión por estar en etapa de dentición mixta se realizó una identificación precoz y el paciente junto a los padres se derivaron a un especialista otorrinolaringólogo para determinar un diagnóstico certero y a la vez un tratamiento integral y preventivo.

MANTENEDOR DE ESPACIO CON FRENTE ESTÉTICO

Autor: Baires Reyes Cristell

RESUMEN

Los dientes temporales son responsables de conservar el espacio para la alineación de los dientes permanentes. Es importante conservarlos en buen estado el mayor tiempo posible para evitar el desarrollo de patologías asociadas a la pérdida dental prematura. Una de las técnicas preventivas más utilizadas para impedir el cierre del espacio disponible para la erupción de la dentición permanente, es el uso de mantenedores de espacio. Se presenta el caso de una niña, de 6 años, que los órganos dentarios de las piezas 5-2,5-1, 6-1 y 6-2 con caries de la primera infancia, no pudieron salvarse y se realizó exodoncia para la colocación de manteador de espacio con frente estético.

HIPOMINERALIZACIÓN DE PRIMER MOLAR PERMANENTE. IMPORTANCIA, ABORDAJE CLÍNICO Y TERAPÉUTICO EN PACIENTE FEMENINA DE 5 AÑOS

Autor: Canjura Toledo Stephany

RESUMEN

La hipomineralización es una alteración en la calidad del esmalte que afecta a los primeros molares permanentes pudiendo afectar o no a los incisivos. El objetivo general fue presentar un caso clínico sobre la hipomineralización en molares permanentes y su abordaje terapéutico. La metodología consistió en un reporte de caso clínico en donde se presentó a la clínica de la Facultad de Odontología de la Universidad Evangélica de El Salvador paciente femenino, de 5 años de edad, sistémicamente sana que visita la clínica por «múltiples caries y color amarillo en muela de arriba» la paciente presenta hipomineralización en la primera molar superior derecha permanente. En la discusión, Silva señala que aún no hay estudios significativos donde definan la etiología de la enfermedad en sí, pero ellos encuentran alguna asociación entre la HIM y algunos factores que pudieran haber sido alterados durante la etapa pre y perinatal se puede observar que ha mejorado la calidad de vida, ya que no presenta más sensibilidad dentinaria, tampoco molestias al comer, encontrando a un paciente y sus padres muy satisfechos con los tratamientos realizados, considerando hasta ahora el tratamiento exitoso tanto clínico como radiográfico. En conclusión, es importante como odontopediatras reconocer el grado o severidad de la lesión de HIM para poder darle un adecuado tratamiento, recordemos que no todos los dientes presentan la misma severidad, por más que sea el mismo paciente. El diagnóstico precoz permite el seguimiento y la instauración de dichas medidas preventivas tan pronto las superficies afectadas sean accesibles.

REPORTE DE CASO CLÍNICO: MORDIDA CRUZADA

Autor: Cubías Tobar Erick Alberto

RESUMEN

Las maloclusiones en niños se están volviendo un problema difícil de resolver para los padres de familias, tomando en cuenta que se tiene la filosofía que los dientes de leches solo están como un órgano pasajero que no cumple función alguna, esa falta de conocimiento conlleva a los niños a tener problemas de tipo transversales, la mordida cruzada se define cuando uno o más dientes de la arcada superior ocluyen por dentro de la arcada inferior. Hablamos de mordida cruzada posterior cuando los dientes posteriores de un lado o de los dos lados del maxilar superior ocluyen por dentro de los dientes de la mandíbula, tenemos como prioridad concientizar a los padres de la ventaja interoceptica que tiene la odontología con nuevos aparatos, en este caso se presenta un niño de sexo masculino, de 6 años de edad, con mordida cruzada unilateral derecha, el cual se le coloque un expansor removible del maxilar y se evaluó la mejora de la discrepancia, y se llegó a la conclusión que el mejor método es el interoceptico el cual disminuye los gastos a largo plazo.

MATERIALES BIOACTIVOS Y BIOCOMPATIBLES EN PACIENTE PEDIÁTRICO

Autor: Martínez Flavio

RESUMEN

La Organización Mundial de la Salud (OMS) define a la salud bucodental como la ausencia de enfermedades y trastornos que afectan boca, cavidad bucal y dientes, como cáncer de boca o garganta, llagas bucales, defectos congénitos como labio leporino o paladar hendido, enfermedades periodontales, caries dental, dolor orofacial crónico, entre otros. La problemática en la actualidad y desde hace tiempo atrás en lo que respecta a salud bucal, siempre ha sido la caries dental. Como se sabe, la mayoría de pacientes acude a la consulta odontológica por alguna molestia, cuando el problema está en su fase más avanzada. Esto se repite también en el ámbito de la salud bucal infantil. No basta con dar un tratamiento adecuado para revertir la enfermedad, sino es necesario conocer las medidas para prevenirla. Por consiguiente, el objetivo general del reporte de caso clínico utilizando diversos materiales compatibles en pacientes pediátrico en la Universidad Evangélica de El Salvador. Las nuevas tendencias de la odontología se centran en técnicas mínimamente invasivas, con reducción de pasos y tiempos clínicos. A evolucionado grandemente en cuanto a la creación de nuevos materiales dentales restauradores que presenten características adecuadas para su uso en Odontopediatría. Conocer los materiales bioactivos y biocompatibles con los tejidos dentales que tienen una desmineralización del sitio. Por consiguiente, el análisis de la discusión del reporte de caso brinda el aporte de que la restauración de un diente será mejor utilizar materiales que crean una respuesta biológica que resulta en la formación de una unión de un material y los tejidos.

ARCO LINGUAL FIJO PARA EL MANTENIMIENTO DE ESPACIO BILATERAL POR PÉRDIDA PREMATURA DE PRIMEROS MOLARES INFERIORES DECIDUOS EN PACIENTE PEDIÁTRICO

Autor: Escobar Benítez Tatiana

RESUMEN

La pérdida prematura de dientes primarios puede causar cambios en la integridad de los arcos. Puede ocurrir migración de los dientes, reduciendo el espacio disponible y causando apiñamiento en la dentición permanente. El objetivo general del reporte de caso es presentar la etiología y el procedimiento adecuado para el manejo del espacio ante la pérdida prematura de primeros molares deciduos durante el proceso activo de crecimiento y desarrollo. Se presentó a la clínica de la facultad de odontología de la Universidad Evangélica de El Salvador. Paciente masculino, de 6 años y 10 meses de edad, sistémicamente sano que en la historia clínica paciente refiere dolor leve provocado hace 1 mes en pieza 7-4 con presencia de fístula y extensa lesión cariosa. La colocación de un mantenedor de espacio en un tiempo menor a 6 meses después de la extracción, mejoró la posibilidad de erupción de los dientes subsiguientes. El arco lingual es un adecuado mantenedor de espacio, que impide la extrusión de los antagonistas, manteniendo la longitud de arco para permitir la correcta erupción del órgano dentario permanente. Es una excelente opción a optar como tratamiento para el mantenimiento de espacio y utilizar de manera preventiva para evitar problemas de apiñamiento o pérdida de espacio debido a la pérdida prematura de primeros molares inferiores deciduos. Para lograr el éxito del tratamiento es indispensable una adecuada motivación y educación por parte del odontopediatra para mantener un buen estado de salud buco-dental.

GLOSITIS ROMBOIDEA MEDIA EN PACIENTE PEDIÁTRICA DE 4 AÑOS

Autor: Mónica Gisselle Fuentes Fuentes

RESUMEN

Las alteraciones que puede haber en la cavidad oral son abundantes y variables. En los tejidos blandos las patologías son de importancia y estos tejidos tienen que explorarse para poder descartar alguna alteración en ellos, como en la lengua. La glositis media romboidea aparece clínicamente como un parche o placa rojiza en forma de rombo, de diamante u ovoide localizada en la superficie dorsal de la lengua inmediatamente anterior a las papilas circunvaladas. Es un área plana o ligeramente elevada, algunas veces mamelonada, resalta el resto de la lengua porque no presenta papilas filiformes. No hay tratamiento específico. En ocasiones las lesiones desaparecieron, pero otras no. A veces dichas lesiones se curaron de manera espontánea. En general, suelen ser relativamente inocuas. Se presenta a clínica de la FOUEES paciente femenina, de 4 años y 9 meses, el motivo

de la consulta que «le vean los dientes a la niña», en la historia clínica presenta múltiples lesiones cariosas, obturaciones de resina composite en las piezas 7-7, 7-5, 8-4 y 8-5, acumulo de placa bacteriana en la superficie vestibular de la arcada superior. En el examen intrabucal presenta lengua romboidal «Glositis Romboidal Media», la paciente no presenta dolor ni malestar. El objetivo es determinar el diagnóstico de la Glositis Romboidal Media. La discusión sobre GRM se asocia a una sobre infección crónica por especies de cándida, la hipertrofia de las papilas foliadas los autores a esta alteración la abordan como una alteración que no tiene en si una significación patológica y no requiere tratamiento al menos que la persona reporte molestias considerables. En conclusión, para el paciente pediátrico es necesario un buen diagnóstico y colaboración de los padres en la glositis romboidea media tanto en la higiene como en la alimentación y en la administración del tratamiento.

CARIES DE LA PRIMERA INFANCIA CON PRESENCIA DE FENESTRACIONES ANTERIORES EN PACIENTE FEMENINO DE 5 AÑOS SISTÉMICAMENTE SANO

Autor: Jovel Najarro Fabiola Esmeralda

RESUMEN

La caries de la infancia temprana es un problema de salud pública que afecta a gran parte de la población pre escolar en todo el mundo, se presenta como un proceso rápidamente destructivo que afecta a la dentición primaria y se debe a múltiples factores: físicos, biológicos, ambientales, conductuales, hábitos alimenticios y de higiene. Su velocidad de progresión depende de varios factores asociados tales como hábitos dietéticos, costumbres familiares o factores genéticos entre otros. Es originada mediante un proceso dinámico conocido como desmineralización remineralización, por lo que actuando en fases precoces es posible evitar su progresión. La etiología de la fenestración apical puede ser por dientes destruidos por caries, atrición o traumatismos, especialmente incisivos maxilares, aunque se ha descrito en caninos y molares. La presentación puede ser única o múltiple y la longitud de raíz fenestrada puede llegar a ser hasta de 6 mm e incluso toda la raíz. El área circundante a la mucosa fenestrada puede presentar ulceraciones e incluso hiperplasias. Se presenta el caso de una paciente, de 5 años de edad, sistémicamente sana con caries de la temprana infancia y presencia de fenestraciones en restos radicales de 5.1 y 6.1, poco colaboradora, con dentición primaria, múltiples lesiones cariosas, destrucción coronaria extensa de 7.5 y 8.5, índice cariogénico alto, malos hábitos alimenticios incluyendo líquidos azucarados y falta de medidas de higiene. Se resalta la importancia de no solo rehabilitar sino implementar y mantener medidas preventivas después de haber eliminado las lesiones cariosas para prevenir su recurrencia.

ANODONCIA DENTAL

Autor: Larios Valladares, Joselyn Isamar

RESUMEN

En odontología, la anodoncia es una enfermedad congénita rara que se caracteriza por la ausencia de un número de dientes. La palabra *Anodoncia* está formada por las palabras griegas: An (sin) + Odo (diente) = Ausencia de uno o más dientes. Este es un trastorno genético que provoca malformación en piel, pelo, dientes y glándulas sudoríparas. Sus síntomas son alopecia, uñas desaparecidas, labio leporino, entre otros. Esta condición aparece en cualquier fase de la vida, pero se detecta, principalmente, en la primera dentición. La anodoncia se ha asociado a un gen autosómico dominante. Sin embargo, Moller describió un caso de variación de la anodoncia entre una madre y sus trillizas que ha podido ser influenciado por factores de tipo ambiental. Entre los factores ambientales que pueden ocasionar Anodoncia se han mencionado: el trauma dental o facial, múltiples agentes de quimioterapia y radioterapia durante, infecciones maxilofaciales durante la formación de los gérmenes dentales, enfermedades sistémicas como disfunción endocrina, sífilis, raquitismo; medicamentos como la talidomida, e infecciones como el sarampión y la rubéola durante el embarazo. La finalidad es caracterizar las distintas anomalías, identificar los aspectos vinculantes importantes para mantener la salud bucodental y digestiva en casos clínicos con ausencia de piezas dentales completas mediante una revisión de la literatura y reporte de un caso clínico de paciente.

TRATAMIENTO PULPAR EN DIENTE DECIDUO DE PACIENTE DE 4 AÑOS DE EDAD QUE SE PRESENTA A LA FOUEES EN EL AÑO 2020

Autor: Minero Luis Alejandro

RESUMEN

El objetivo principal de los tratamientos pulpares en dentición temporal es mantener la integridad y la salud de los tejidos orales. Es deseable poder mantener la vitalidad de la pulpa de los dientes afectados por caries o traumatismos. Los tratamientos pulpares no son exclusivos de los dientes permanentes, también los dientes deciduos pueden ser sometidos a este tipo de tratamiento, pero es de vital importancia evaluar la condición de la pieza y si es o no factible realizarlo. Es importante evaluar si la lesión pulpar es reversible o irreversible, si es sintomática o asintomática, así como determinar si la pulpa está vital o necrótica para determinar la mejor técnica posible para realizarlo. Existen diferentes técnicas, la pulpotomía se utiliza en caso de dientes vitales donde la pulpa ha sido expuesta y la pulpectomía es cuando hay una necrosis pulpar. El formocresol es el material más utilizado a través del tiempo, pero no quiere decir que es el único, existen otros materiales que se pueden utilizar como el MTA, sulfato férrico entre otros. El objetivo general es presentar un caso clínico de tratamientos pulpares en dientes deciduos en un paciente integral niño, de 4 años de edad, 101 cm. de estatura y 33 lbs de peso, se presenta a la FOUEES con su madre en emergencias por fractura coronaria de la pieza 6-1 debido a una caries extensa y dolor en una pieza posterior también debido a caries extensa.

EXTRACCIÓN DE DIENTES PRIMARIOS

Autor: Miranda Valeria Alejandra

RESUMEN

La erupción de los dientes temporales se realiza según una secuencia determinada y en intervalos concretos de tiempo, luego sucede el recambio de los dientes de leche que inicia alrededor de los seis años, por medio del proceso conocido como rizólisis, que no es más que la reabsorción de las raíces de los dientes temporarios debido a la fuerza eruptiva que ejercen los permanentes con la intención de exponerse en la cavidad oral. Sin embargo, este proceso natural es interrumpido por diversas situaciones que requieren de la extracción de alguna pieza dentaria antes de su exfoliación normal, por ejemplo, traumatismos, fracturas radiculares y coronarias, dientes incluidos, caries extensa, razones ortodóncicas, entre otras. El objetivo principal es describir la técnica de extracción de dientes primarios. De igual manera, es importante conocer las indicaciones de las exodoncias de dientes temporales, así mismo, las contraindicaciones. Dar a conocer a los padres de familia los cuidados post-extracción que deben tener. En el presente caso clínico se expone el procedimiento para realizar una extracción de pieza primaria 7.4. Al finalizar el procedimiento, se indicó a la madre que debe continuar reforzado la aplicación de las medidas preventivas de salud bucodental en el hogar.

REPORTE DE CASO CLÍNICO DE ANQUILOGLOSIA Y TRASTORNO DE LENGUAJE EN PACIENTE MASCULINO PEDIÁTRICO DE 7 AÑOS

Autor: Muñoz Salazar Laura Leticia

RESUMEN

La anquiloglosia es considerada una anomalía congénita caracterizada por la inserción corta del frenillo lingual, identificada en diferentes franjas de edad, incluso en recién nacidos. Individuos con esta anomalía, dependiendo de la edad, pueden presentar dificultades en la fonación, masticación, deglución atípica, postura anormal de la lengua, amamantamiento, diastema entre los incisivos centrales inferiores, irritación del frenillo lingual o periodontopatías. El tratamiento del frenillo lingual hipertrófico o corto puede ser conservador o quirúrgico; en el tratamiento conservador, el logopeda indica una serie de ejercicios apropiados de articulación fonética y el tratamiento quirúrgico depende de la identificación del problema. La indicación de una frenectomía (eliminación) o frenectomía (corte) tiende a basarse en criterios funcionales como limitación de la movilidad. En este trabajo se reporta el caso de paciente pediátrico masculino, de 7 años, con anquiloglosia que ocasiona trastorno de lenguaje. El objetivo como odontólogos es dar un buen diagnóstico y por ende dar el tratamiento más oportuno.

HALITOSIS EN NIÑOS

Autor: García Orantes Gloria Patricia

RESUMEN

La halitosis o mal aliento es un olor desagradable de la cavidad oral. Constituye un motivo de consulta frecuente en Atención Primaria debido a que hasta un 50 % de la población adulta la padece en algún momento de su vida. El médico de familia deberá conocer los procesos que cursan con halitosis para poder realizar el diagnóstico y tratamiento específico de ellos. El mal olor de la boca se origina por la actividad metabólica de las bacterias de la cavidad bucal que originan la producción de sustancias volátiles de sulfuro. Por ello, cerca del 90 % de las halitosis tienen su origen en la cavidad oral, en el caso de niños y adolescentes esta es una patología más frecuente de lo que la población cree y es por eso que este trabajo tiene como finalidad dar a conocer más aspectos sobre el tema de modo de poder llevar a cabo un manejo integral del mismo en la especialidad de odontopediatría. Paciente masculino, de 6 años 2 meses, se presenta a la clínica de odontopediatría de la Facultad de Odontología de la Universidad Evangélica de El Salvador con elevado índice cariogénico con halitosis, manifestando la madre que desde pequeño ha presentado caries. El objetivo es determinar la asociación del elevado índice de caries con la halitosis. En la discusión se refiere a que la caries dental se relaciona con halitosis solo en los casos de caries abiertas y extensas, o sea, cuando hay significativa retención y descomposición de material orgánico en las cavidades cariosas o también cuando hay exposición pulpar con focos purulentos y putrefacción pulpar. En conclusión, la halitosis es un padecimiento común que afecta a la raza humana desde hace miles de años.

LACTANCIA MATERNA PROLONGADA EN PACIENTE DE 5 AÑOS DE EDAD QUE SE PRESENTA A LA CLÍNICA DE LA FOUEES. CASO CLÍNICO

Autor: Renderos Castillo Katherine Sussana

RESUMEN

Es un hecho que la lactancia materna es la alimentación más recomendable en los recién nacidos. Las recomendaciones de la Organización Mundial de la Salud (OMS) y otras instituciones a favor de la lactancia materna es un tema de suma relevancia para la salud que queda fuera de toda discusión su importancia. Estudios epidemiológicos muestran que la alimentación con leche materna ofrece ventajas en la salud en general; en el crecimiento y desarrollo, disminuyendo significativamente el riesgo de un sinnúmero de enfermedades agudas y crónicas. Los niños mayores que toman leche materna siguen disfrutando de los beneficios inmunológicos que ofrece. El objetivo es determinar los factores relacionados con la lactancia materna prolongada en paciente femenina, de 5 años de edad, que se presenta a la clínica de la FOUEES para tratamiento integral. Al realizar las preguntas se descubrió que la paciente a los cinco años aún toma pecho diariamente. Hasta el momento y según lo investigado no se han encontrado problemas por la lactancia prolongada, más bien se han

encontrado beneficios tanto para la madre como para el hijo. Es de suma importancia tener un control de esta ya que en el caso expuesto la paciente sus dientes permanentes ya están erupcionando lo que puede causar algún tipo de mal posición dental. Según la OMS la lactancia materna puede prolongarse hasta los 6 meses de edad exclusivamente y después aún puede practicarse hasta 1 año de edad. Hasta el momento no se han encontrado desventajas sobre esta práctica.

RESTAURACIÓN CON CORONA DE ACERO INOXIDABLE EN PIEZAS POSTERIORES CON GRAN DESTRUCCIÓN CORONARIA POR CARIES EN PACIENTE PEDIÁTRICO

Autor: Hernández Cruz Roberto Arturo

RESUMEN

Actualmente existen diferentes materiales de restauración en dientes deciduos parcialmente destruidos con tratamiento de endodóntico, la elección de dicho material para poder rehabilitar la pieza dependerá de múltiples factores, si es molar o diente anterior, capacidad de pago, tiempo de trabajo clínico. Además, entre los materiales utilizados para restaurar los dientes anteriores temporales se encuentran: resinas fotopolimerizables, coronas metálicas, coronas metálicas preformadas con frente estético, coronas de policarbonato y coronas de resina acrílica. Las coronas de acero cromo están elaboradas con material con mejor resistencia y durabilidad; el inconveniente que presenta es la estética. Las coronas de acero inoxidable son restauraciones extracoronaes preformadas; tienen un alto porcentaje de hierro en la aleación, alcanzando hasta un 70 %, y un bajo contenido de níquel que oscila entre el 9 % y 12 %. Son blandas y maleables, características que facilitan el recortado y la adaptación necesaria. El caso del paciente fue que la ocurrencia de la pieza 8-5 es una pulpitis reversible que para su restauración se realizó una pulpotomía y se utilizó una corona de acero inoxidable; concordando con la literatura expuesta tanto por la causa la destrucción coronaria como lo sugerido para restaurar por la amplia destrucción de las paredes de la pieza dental.

REHABILITACIÓN ORAL CON CORONAS CELULOIDES POR CONCUSIÓN DENTAL EN SECTOR ANTEROSUPERIOR EN DIENTES DECIDUOS

Autor: Sermeño Krissia Hazel

RESUMEN

Los traumatismos dentales pueden ocurrir a cualquier edad, constituyendo unas de las experiencias más desagradables tanto para los niños como para sus padres, en su mayoría durante la infancia, generando alteraciones estéticas, funcionales y psicológicas que se evidencian al momento de ocurrir este o a largo plazo. Con este propósito el estudio asume como objetivo el describir el abordaje terapéutico de una concusión dental en paciente pediátrico. Se presentó paciente de sexo femenino, de 5 años de edad, sistémicamente sana, acudió con la mamá a la clínica odontológica de la Facultad de Odontología de la Universidad Evangélica de El Salvador, expresando: «para que le hagan los rellenos», en el interrogatorio para tener más información de estado de salud de la paciente, la mamá expreso que hace un año ella sufrió un accidente donde se golpeó contra un poste impactando con la boca; tres días después del impacto, observó el cambio de coloraciones en los dos dientes incisivos superiores, pero ninguna otra sintomatología. Cuando se presenta un traumatismo dental, sin incremento de movilidad o desplazamiento del órgano dentario, presencia de dolor a la percusión; pero sin sangrado gingival, se llega a diagnosticar como una concusión dental, en este tipo de traumas el objetivo del tratamiento es mejorar la cicatrización del ligamento periodontal y mantenimiento de la vitalidad pulpar. El tratamiento más adecuado en este tipo de casos sólo es la observación, pero cuando se ha afectado el factor estético debemos de rehabilitarlo por motivos psicológicos y emocionales del paciente.

MANEJO ODONTOPEDIÁTRICO EN PACIENTES CON RETRASO FÍSICO-MOTOR

Autor: Solórzano Flamenco Raquel Beatriz

RESUMEN

En los tratamientos dentales es poco frecuente atender pacientes con retraso físico-motor; por lo cual, es importante conocer cuáles son los procedimientos, técnicas y métodos que se deben de utilizar para proporcionar un adecuado tratamiento. En este caso clínico, se efectúa tratamientos preventivos de sellantes de fosas y fisuras, curativos tales como obturaciones de resinas, pulpotomía, exodoncia de pieza fractura, y elaboración de aparato ortodóntico removible superior con frente estético; en paciente femenina, de 4 años de edad, diagnosticada con limitaciones de retraso físico-motor de entendimiento y comunicación, utilizando la técnica descrita por Rodríguez B., conocida como «Decir, Mostrar, Hacer». El cual consiste en explicarle al paciente el procedimiento a realizar para ganar su confianza; mostrarle las herramientas para que no tenga miedo y, finalmente, realizar el trabajo prestando atención a la conducta del niño. Dicha técnica demostró su validez debido a que la paciente durante el procedimiento odontológico no mostró conductas adversas, estuvo consiente

todo el tiempo y se mostró colaborativa. El procedimiento implicó un tiempo más prolongado por el tipo de paciente, que en condiciones normales este sería menor. El rol del representante del paciente también fue importante, permitió mantener la calma durante todo el procedimiento. El procedimiento resultó según lo esperado, todos los problemas de salud bucal antes sellados fueron corregidos. Se exhortó al padre de familia a mantenerse pendiente de la salud bucal de la niña. Todos los profesionales de salud bucal deben conocer las técnicas y procedimientos para proporcionar atención con los pacientes con retraso físico-motor; y siempre mantener la concentración para evitar daños en la salud del mismo.

PÓLIPO PULPAR, PATOLOGÍA PULPAR EN ODONTOPEDIATRÍA

Valle Martínez Anamaría Zeina

RESUMEN

La pulpa como órgano y también llamada médula del diente normalmente está formada por tejido conectivo especializado laxo, fibras colágenas, fibras nerviosas, vasos sanguíneos, ocupando la cavidad interior del diente, de paredes rígidas e inextensibles. Estudios epidemiológicos revelan que la caries dental es una enfermedad de alta prevalencia. En Latinoamérica la mayor incidencia (95 %) es en niños de 5 a 12 años de edad. La pulpitis hiperplásica (pólipo pulpar) es producida por la irritación crónica de bajo grado. Por lo que este reporte de caso tiene como objetivo que el odontólogo debe ser capaz de establecer el diagnóstico de pólipo pulpar, así mismo describir las características clínicas y radiográficas del pólipo pulpar para brindar al paciente un adecuado manejo odontológico a la patología presentada. Como metodología del reporte de caso se estableció el diagnóstico, y el manejo de la patología, documentado el tratamiento y resolución del caso. Durante el análisis de resultados se concluyó que la hiperplásica (pólipo pulpar) es una afección inflamatoria crónica de la pulpa dental que aparece como consecuencia de una irritación prolongada y de baja intensidad por acción de irritantes microbianos, físicos o mecánicos.⁴ Así mismo se les recomienda a los odontólogos ser partícipes de aprendizajes continuos, a las instituciones que fomenten reportes de casos para obtener estadísticas y comparaciones que contribuyan al enriquecimiento académico de los estudiantes.

PRESENTACIÓN DE CASO CLÍNICO CON ÍNDICE DE CARIES INFANTIL ALTO EN PACIENTE MASCULINO PREESCOLAR

Autor: Zepeda Flor Evelyn

RESUMEN

La Academia Americana de Odontología Pediátrica (AAPD) define la caries de la infancia temprana como la presencia de uno o más órganos dentarios con caries, perdidos u obturados, en niños de 71 meses de edad o menores. La caries temprana de la infancia muestra un patrón característico el primero depende de la secuencia de erupción de los dientes por esto afecta, principalmente, a los dientes anteriores superiores y el segundo, a la posición de la lengua durante la alimentación, la cual protege a los dientes inferiores de los líquidos durante la alimentación, por lo que generalmente estos dientes no están afectados. Como objetivo del reporte de caso determinar la relación factores dietéticos e higiénicos con la presencia de esta patología. Así mismo se describe características clínicas y radiográficas propias de esta afección, por lo que se determina que suele mostrar un patrón característico: caries en los incisivos superiores, los molares de ambas arcadas, pero no en los incisivos inferiores; este patrón se relaciona con la secuencia de erupción y la posición de la lengua durante la alimentación. En la metodología del caso clínico se establece un diagnóstico para el cual se buscan alternativas de tratamiento, en este caso apoyándonos en la conclusión de que existen varios tipos de tratamiento para esta afección, depende del grado o severidad que presente el manejo en lesiones cavitadas se recomienda el uso de técnicas mínimamente invasivas como resinas o la técnica restauradora atraumática, si es severa se pueden considerar coronas preformadas o con matriz celuloide.

Cátedra: Práctica Integral Adulto

Nivel académico: Ciclo: XIII

Docente titular: Dra. Clara Ventura



RESTAURACIÓN PROTÉSICA CON PPF DE TRES UNIDADES EN PACIENTE SISTÉMICAMENTE SANO

Autor: Cortez Daniel García

RESUMEN

El siguiente caso clínico es una recopilación de datos y resolución del tratamiento en paciente integral adulto. La afección más relevante de este paciente era el espacio edéntulo de la pérdida de dos premolares izquierda y derecha y por lo cual necesitó 2 prótesis fijas para restaurar el espacio edéntulo. A continuación, se verá el seguimiento del caso y todos los pasos a seguir necesarios para la resolución y restauración del paciente. Es una paciente de 38 años de edad y es sistémicamente sana. Se dará un seguimiento paso por paso en cada área que se le atendió desde la periodoncia, cirugía, operatoria y finalmente prostodoncia. Culminando en el cementado definitivo de las 2 prótesis fijas metal cerámico.

MANEJO PROSTODÓNTICO DE PACIENTES COMPROMETIDO CON ENFERMEDAD PERIODONTAL EN REMISIÓN

Autor: Cubias Tobar Erick Alberto

RESUMEN

En prostodoncia uno de las principales contraindicaciones para poder rehabilitar a un paciente es su estado periodontal defectuoso, por lo que es importante resaltar en qué momento se puede intervenir para rehabilitar, en este caso clínico, se expondrá el manejo quirúrgico, profiláctico periodontal, así como la rehabilitación de dichas piezas tomando en cuenta la necesidad de higiene, para que no se dificulte el acceso a la limpieza y vuelva a recaer en una periodontitis. Se tomó en cuenta un paciente femenino de 47 años de edad con periodontitis hace 2 años, la cual con la colaboración del paciente se pudo controlar la enfermedad, a tal punto que los signos y síntomas de la enfermedad

se ven nulos. En conclusión, en aproximadamente 7 meses se puede llegar a controlar a un paciente con periodontitis, siempre y cuando exista una buena comunicación entre paciente y operador. El manejo prostodóntico ha ido evolucionando a lo largo de los años; sin embargo, el principal talón de tropiezo son los pacientes con problemas periodontales, desde gingivitis, hasta una periodontitis, que involucra pérdida de hueso, posibilidad de cirugías, y varias citas para controlar a este tipo de pacientes, ya que esta es una enfermedad que solo se puede mantener en su mínima expresión, y con un adecuado manejo prostodóntico podemos mejorar la higiene del paciente, creando unos contornos y perfiles de emergencia que sean saludables para la encía y tejidos de soporte, por lo que este trabajo va enfocado primero al manejo periodontal de un paciente de la FOUUES diagnosticado con: enfermedad periodontal en remisión, seguido del manejo prostodóntico para crear una gingiva saludable y un contorno bucal estético en todos los aspectos.

ALVEOLITIS SECA EN PACIENTE SISTÉMICAMENTE SANO Y POSTERIOR REHABILITACIÓN PROTÉSICA

Autor: Jovel Najarro, Fabiola Esmeralda

RESUMEN

Este es un reporte de caso clínico de una recopilación de datos de paciente integral adulto. La alteración más relevante que presentó fue alveolitis seca. La alveolitis seca es una complicación postoperatoria que acontece tras la extracción dental, de afectación local, aparece descrita en los libros clásicos de cirugía bucal, quedando definida como una inflamación del alvéolo. Es importante que el profesional de la Odontología conozca las estructuras anatómicas normales del aparato estomatognático para poder diferir entre una variante o anomalía de desarrollo y patologías que pueda presentar el paciente en la cavidad oral, en el momento que se realiza una anamnesis, para poder brindar un buen diagnóstico y plan de tratamiento, así como manejar bien las técnicas de ejecución de tratamientos y explicarle de manera clara al paciente que cada tratamiento puede llegar a tener un riesgo y se necesita de su completa disposición para el éxito de cualquier procedimiento. En este reporte se detalla la ejecución de los tratamientos desde periodoncia hasta la rehabilitación protésica del paciente, se evidencia con fotografías extrabucales, intrabucales, radiografías periapicales y panorámica para brindar un mejor panorama al lector sobre cada paso de este tratamiento. También se le instruyó sobre los futuros cuidados bucales que debe de tener para lograr el éxito de las prótesis. Se le informó al paciente que su tratamiento iba a ser reporte de caso y estuvo de acuerdo

PACIENTE INTEGRAL ADULTO SISTÉMICAMENTE COMPROMETIDO CON HIPERTENSIÓN CONTROLADA

Autor: Martínez Flavio

RESUMEN

En el mundo actual la hipertensión arterial una de las enfermedades más comunes que afectan la salud humana, siendo patología y factor de riesgo importante para otras enfermedades, por lo que las estrategias de intervención de salud deben estar dirigidas, a la prevención primaria o de ocurrencia y la secundaria o de progresión. El manejo odontológico de los pacientes hipertensos controlados pasa por el control óptimo del dolor, la reducción del stress y la ansiedad en la consulta, el uso adecuado de vasoconstrictores. Por consiguiente, el objetivo general del reporte de caso es explicar cuál es la conducta a seguir en el sillón de la clínica dental con pacientes sistémicamente comprometido. Conocer los diferentes materiales y los adecuados para un paciente integral adulto, siendo la metodología a partir del diagnóstico del paciente por estar comprometido sistémicamente. En el análisis de la discusión del reporte de caso brinda el aporte del aumento de la prevalencia de la HTA en el mundo es atribuido al crecimiento y envejecimiento de la población y a factores como la dieta poco saludable, el consumo abusivo de bebidas alcohólicas, el sedentarismo, el exceso de peso y la exposición persistente al estrés, en cuanto a protocolos adhesivos a Disilicato de litio, en lo que respecta al grabado con ácido fluorhídrico se recomienda seguir lo escrito por el fabricante. En conclusión, el diagnóstico y mayoría de la evidencia disponible sobre hipertensión arterial descansa fundamentalmente en las mediciones de la presión arterial en cada procedimiento quirúrgico dental.

ABSCESO APICAL CRÓNICO

Autor: García Orantes Gloria Patricia

RESUMEN

La necrosis pulpar es la muerte parcial o total de la pulpa, la extensión de la infección. Través del agujero apical hacia los tejidos periodontales ocasiona un absceso periapical que puede tener complicaciones graves en periodos cortos, su tratamiento consiste en la endodoncia, drenar, suministrar antibióticos sistémicos y Restaurar el diente. Ante la problemática de saber cuál es el antibiótico de primera elección, se debatió información de cada antibiótico, poniendo en discusión el indicado para el Tratamiento de esta patología, tomando en cuenta, la dosificación, los efectos adversos y las indicaciones generales. Los antibióticos de primera elección son penicilina Mk, clindamicina, amoxicilina con ácido clavulánico y metronidazol. Se encontró que penicilina Mk resulta ser el principal antibiótico de elección por su eficacia, seguridad durante el embarazo y por provocar menores reacciones secundarias. A diferencia del absceso peri apical agudo, que en su fase inicial solo muestra un ligero ensanchamiento del espacio del ligamento periodontal o ningún signo radiográfico, el absceso apical crónico revela la existencia de una radiolucidez periapical. Se presentó a la clínica de la Facultad de Odontología de la Universidad Evangélica de El Salvador paciente femenina, de 33 años de edad, sistémicamente comprometida hipotiroidismo controlado,

pieza 2-2 absceso apical crónico con tracto sinuosa en vestibular, 1-8 retenida, ausencia de piezas dentarias 1-5, 1-4, 4-6, obturaciones en mal estado, múltiples lesiones cariosa, cálculo dental en antero inferiores, periodontitis estadio 1 grado B localizada con trauma oclusal primario.

CONFECCIÓN DE PPF METAL PORCELANA EN PACIENTE SISTÉMICAMENTE SANA

Autor: Katlin Álvarez Carranza

RESUMEN

Paciente femenina, de 41 años de edad, sistémicamente sana que al examen intra oral presentó múltiples lesiones cariosas, edentulismo parcial de las piezas 1-5 y 2-5 múltiples obturaciones de amalgama, atrición en las piezas dentales antero inferiores y antero superiores, de canino a canino, se confeccionara dos prótesis parciales fijas metal porcelana desde 1-5 a 1-7 y de 2-5 a 2-7 las prótesis son materiales de restauración que contribuyen dando estética y funcionalidad de las piezas que están ausentes, cambio de amalgamas y levantamiento de mordida anterior con la técnica de collage palatino de resina composite en los incisivos centrales y laterales superiores los caninos serán restaurados con un collage palatino de ceromero, en los dientes antero inferiores se realizara un levantamiento de 2mm de resina composite, y se realizara la exodoncia de la pieza dental 1-8 por profilaxis y disfunción oclusal, elaboración de férula miorelajante y periodoncia tipo.

TRATAMIENTO INTEGRAL EN PACIENTE SISTÉMICAMENTE SANOS PARA REALIZACIÓN DE PRÓTESIS PARCIAL FIJA EN SECTOR POSTERO-INFERIOR

Autor: Minero Doñán Luis Alejandro

RESUMEN

La pérdida de dientes se acompaña de muchas secuelas estéticas y biomecánicas adversas. Esta situación es peor cuando se pierde todo el soporte del ligamento periodontal y el paciente se vuelve completamente edéntulo. Tal conocimiento ayudó a nutrir el desarrollo de nuevos materiales y conocimiento sobre las relaciones entre estética, oclusión y personalidades de los pacientes. Existen diversas formas de tratar a un paciente con compromisos dentales, pero cada profesional de la salud bucal decide cuáles son las mejores opciones que se le pueden ofrecer al paciente y cuál es el costo/beneficio que conllevan. El objetivo general de la investigación es desarrollar un caso clínico de paciente sistémicamente sano para tratamiento integral y rehabilitación del sector postero-inferior. El paciente presenta ausencia de piezas 3-6 y 4-6 y endodoncia en buen estado de pieza 2-6 por lo cual se decidió la rehabilitación con prótesis parciales fijas a ambos lados y corona individual en la pieza con endodoncia. Durante la rehabilitación de un paciente adulto, es muy importante tener en cuenta diferentes factores que puedan llevar a la solución del caso, ya sea factores económicos, sociales,

estéticos, edad del paciente, etcétera. En el presente caso se lleva a cabo un plan de tratamiento de acuerdo a las necesidades del paciente, respetando siempre el sustento teórico impartido en la Universidad Evangélica de El Salvador, y tomando en cuenta autores especializados en las distintas áreas tratadas entre otros. Se recuperó la función masticatoria y se rehabilitó el estado gingival del paciente. Así mismo se rehabilitaron piezas con lesiones cariosas y se colocó poste de fibra de vidrio en pieza endodonciada para la colocación de la corona individual.

REHABILITACIÓN DENTAL INTEGRAL DE PACIENTE ADULTO

Autor: Alberto Margarita

RESUMEN

El propósito de la colocación de una prótesis fija es rehabilitar en el paciente no únicamente la estética, que es un factor muy importante en la vida de cualquier individuo, sino también devolver otras características o funciones que quizá no sean apreciados a simple vista por el paciente tales como la función masticatoria, factor clave para tener una correcta dieta alimentaria, así mismo la función fonética y la función de protección mutua entre dientes que se altera ante la pérdida de piezas dentales. Es importante entender que un paciente debe ser rehabilitado completamente, es decir, de forma integral y no únicamente en un solo sector ya que el aparato estomatognático trabaja en armonía entre cuadrantes, arcadas y tejidos blandos; por ello, si un paciente no goza de una adecuada salud periodontal o existen desarmonía en la oclusión será necesario corregir estos problemas previo a la colocación de cualquier prótesis dental; así mismo se debe considerar el tratamiento de cualquier pieza impactada o con caries extensa que comprometa directa o indirectamente a la colocación y durabilidad de la prótesis en un futuro. En el caso clínico se presentó un paciente colocar el sexo y la edad, con indicación de prótesis parcial fija posterior del cuadrante I y prótesis parcial fija en posterior del cuadrante III, se realiza tratamiento periodontal, extracción de terceros molares que interfieren con la prótesis, tratamiento de las múltiples caries. Se exponen las secuencias clínicas y de laboratorio seguidas.

EROSIÓN DENTAL RELACIONADO CON EL REFLUJO GÁSTRICO

Autor: Fuentes Fuentes Mónica Gisselle

RESUMEN

La erosión dental se define como la pérdida de estructura dental por un proceso químico sin la intervención de la flora bacteriana. En su etiología encontramos factores intrínsecos y extrínsecos dentro de los cuales se encuentra la enfermedad por reflujo gastroesofágico ERGE. En los pacientes con ERGE, el efecto irreversible del ácido producido por el jugo gástrico sobre el esmalte del órgano

dentario se puede reconocer por la presencia de erosión dental, la cual depende del tiempo de duración de la enfermedad y severidad del reflujo. La enfermedad por reflujo gastroesofágico (ERGE) es una afección en la cual los contenidos estomacales se devuelven desde el estómago hacia el esófago (tubo de deglución). La enfermedad por reflujo gastroesofágico es considerada una de las causas de morbilidad digestiva más frecuente en la población, siendo la erosión dental una manifestación extra esofágica en la cavidad bucal de la enfermedad. La superficie dentaria con mayor presencia de erosiones en pacientes con reflujo esofágico es la superficie palatina de piezas anterosuperiores de la cavidad bucal. El objetivo fue determinar la asociación entre erosiones dentales y esofagitis por reflujo gastroesofágico, se presenta a la clínica de la FOUUES paciente femenina, de 25 años de edad, con gastritis y reflujo esofágico no medicada, visita la clínica manifestando: «que le arreglen los dientes», en la historia clínica presenta ausencia de las piezas 2-5, 3-6 y 2-8, endoncias en las piezas 1-4 y 1-5, poste de fibra de vidrio en la pieza 1-5, erosión dental en las piezas anterosuperiores, con múltiples lesiones cariosas. En la discusión se propone que la desmineralización de los dientes es evidente en pacientes con ERGE, y esta puede presentarse en forma de manchas blancas, aunque con menor frecuencia. En conclusión, la alta exposición a estos factores hace necesario aumentar y expandir el conocimiento sobre la erosión dental, de manera que el odontólogo sea capaz de realizar una adecuada prevención y diagnóstico, evitando el deterioro de la superficie dentaria.

PRESENTACIÓN DE CASO CLÍNICO DE PACIENTE INTEGRAL

Autor: Hernández Osorio Silvania Estefany

RESUMEN

El aparato masticatorio es una unidad funcional formada por los dientes, las estructuras que los rodean y les sirven de soporte, el maxilar, la mandíbula, las articulaciones temporomandibulares, los músculos insertados a la mandíbula, los músculos de los labios, de la lengua y los vasos y nervios correspondiente a estos tejidos. La oclusión dentaria siempre ha sido un tema de atención por parte de todas las ramas de la Estomatología. Es necesario, al rehabilitar a un paciente, conocer su función masticatoria y tratar de reproducir los contactos dentarios una vez instalada la aparatología protésica. Se emplea la prótesis parcial fija para el reposicionamiento de piezas perdidas (puente), o individualmente para restaurar o corregir algún defecto en forma o mal posición dentaria (coronas). El objetivo principal de un retratamiento no quirúrgico del conducto radicular es eliminar por completo el material de relleno viejo del sistema del conducto radicular para permitir una limpieza, conformación y relleno efectivos del conducto radicular, la infección endodóntica es la infección que afecta al sistema de conductos radiculares y, sin duda, es el principal agente etiológico de las periodontitis apicales. Con el fin de conseguir resultados estéticos y funcionales a largo plazo, el clínico debe asegurarse que el tejido gingival esté sano antes de comenzar con la preparación definitiva del diente, así como al momento de cementar la prótesis fija, ya que un periodonto saludable reaccionará de manera predecible y positiva a la agresión inevitable de la intervención odontológica; en cambio, en una situación de patología, la agresión empeorará las condiciones del tejido.

REHABILITACIÓN INTEGRAL EN PACIENTE ADULTO, UN RETO ODONTOLÓGICO

Autor: Valle Martínez Animaría Zeina

RESUMEN

En la odontología moderna, la rehabilitación integral resulta de un proceso complejo que es el resultado de la integración de tratamientos de diferentes áreas, lo cual al unificar estas áreas tiene como fin orientar adecuadamente el tratamiento y optimizar los resultados. Esta rehabilitación integral permite que el paciente reciba un tratamiento completo porque abarca todas las especialidades de la odontología. De este modo se puede afirmar que la odontología tiene la capacidad de restaurar la salud oral de los pacientes que llegan a la consulta por diversas afectaciones. Este reporte de caso tiene como objetivo reportar la rehabilitación Integral odontológica del paciente a través de los diferentes tratamientos odontológicos y devolverle la funcionabilidad óptima, siguiendo protocolos establecidos en las diferentes áreas de la odontología como el diagnóstico, periodoncia, cirugía, operatoria, endodoncia, prostodoncia. En la metodología se llevó a cabo el reporte del caso: un paciente masculino, de 55 años, sistémicamente comprometido con hipertensión controlada desde hace 10 años con lisinopril de 10 mg una vez al día, fumador activo, consumo de bebidas alcohólicas y antecedentes de consumo de cocaína desde hace 15 años, con motivo de consulta: «me he retrasado en mi consulta», estableciendo el diagnóstico general mediante anamnesis y exploración clínica, obteniendo diagnóstico periodontal y pulpar, y la planificación del tratamiento. Por lo que se recomienda a los odontólogos abordar los tratamientos de manera integrada brindando al paciente un tratamiento completo, mejorando así las funciones de fonación, masticación, deglución; además, que mejoró la estética y la autoestima, fortaleciendo sus relaciones interpersonales y su desenvolvimiento en el área laboral.

REHABILITACIÓN FUNCIONAL Y ESTÉTICA EN EL SECTOR ANTERIOR Y POSTERIOR DE PACIENTE INTEGRAL ADULTO CON EROSIÓN INTRÍNSECA

Autor: Astacio Bonilla Illennia Andrea

RESUMEN

La interrelación de diversas áreas de la odontología para la resolución de tratamientos integrales, ayudan a brindar y orientar hacia una mejor opción terapéutica, además, de optimizar resultados. Es esencial buscar la adecuación del entorno oral hasta la fabricación de restauraciones estéticas. El presente artículo tiene por objetivo presentar un caso clínico de un paciente integral en el que se detalla la rehabilitación funcional y estética en el sector anterior y posterior describiendo las diferentes etapas de diagnóstico, planificación y tratamiento en la que hay intervención de diferentes áreas como periodoncia, endodoncia, operatoria y prostodoncia. Se presentó el caso de un paciente adulto, 55 años de edad, a la clínica de la Facultad de Odontología de la Universidad Evangélica de

El Salvador sistémicamente comprometido con enfermedad de reflujo gastroesofágico presentando al examen intraoral erosión intrínseca dental moderada y atrición. Los resultados obtenidos para el paciente fueron satisfactorios devolviéndole una rehabilitación biológica, funcional y estética, siendo de gran impacto para su aspecto psicológico, personal y social. Además de derivarse hacia un especialista gastroenterólogo quien confirmó su diagnóstico de enfermedad de reflujo gastroesofágico, y de esa forma se detuvo el daño adicional a la estructura dentaria.

PRÁCTICA INTEGRAL EN PACIENTE INTEGRAL ADULTO

Autor: Baires Reyes Cristell

RESUMEN

La pérdida de dientes por caries es muy común, sobre todo, cuando afectan ambas arcadas. El objetivo de este caso es demostrar que el tratamiento restaurativo es funcional cuando ambas arcadas son parcialmente edéntulas. Se evaluó el diseño de prótesis removibles en el área de prostodoncia Clase II, según Kennedy, en superior y; Clase III, según Kennedy, en arcada inferior. Se observan alternativas en conjunto a otras áreas de odontología, antes de realizar cualquier tratamiento restaurador la paciente pasó por el área de diagnóstico en donde se realizó una rigurosa evaluación intraoral y extraoral, se verificó todos los sistemas, importante para saber los medicamentos que necesita o las enfermedades padecidas. Este caso clínico es una paciente, de 48 años, en periodoncia; se realizó sondaje y evaluación de las estructuras de soporte del periodonto en piezas pilares como en los demás dientes, y el diseño de dos prótesis removibles manteniendo la dimensión vertical y además proponer posibles alternativas de tratamientos, preservando y protegiendo las estructuras remanentes sin afectarlas después del tratamiento.

PACIENTE ADULTO INTEGRAL

Autor: Arce Monedero Daniela Patricia

RESUMEN

Uno de los dilemas más frecuentes en la salud bucodental son las caries y la enfermedad periodontal considerados problemas de salud pública debido al alto número de personas que las padecen. Además, estas dos enfermedades son la principal causa de pérdida de dientes permanentes de jóvenes y adultos. El objetivo es presentar un caso clínico sobre la forma de rehabilitar a un paciente adulto integral, de 50 años de edad, sistémicamente comprometido con ACV hace 4 años, presenta ausencias dentales, nivel de caries moderado y periodontitis generalizada. Se decidió en el plan de

tratamiento optar por cirugías, endodoncias, operatoria, implantes dentales y prótesis fijas, porque la paciente expresaba no querer aparatos removibles. Sin embargo, se analiza que las prótesis removibles siguen siendo buenas opciones alternativas de tratamiento. Se pudo concluir que cuando se busca rehabilitar a un paciente integral, la salud bucal debe de ser tomada en todos los problemas que el paciente presente y buscar rehabilitarlos todos de la mejor manera y de manera inter-disciplinaria. Los implantes dentales han evolucionado increíblemente y son una excelente opción para usarse en pacientes que tienen la posibilidad y las características para colocárselos.

PRESENTACIÓN DE CASO CLÍNICO PACIENTE INTEGRAL ADULTO

Autor: Zepeda Flor Evelyn María

RESUMEN

La lesión cariosa es un mecanismo dinámico de desmineralización y remineralización como resultado del metabolismo microbiano agregado sobre la superficie dentaria, en la cual, con el tiempo, puede resultar una pérdida neta de mineral y es posible que posteriormente se forme una cavidad. La enfermedad periodontal es considerada una enfermedad infecciosa-inflamatoria que de acuerdo al grado de compromiso puede llevar a la pérdida total de los tejidos de soporte del diente, como parte de su tratamiento se ve el mecanismo de acción de la clorhexidina el cual es reducir la formación de la biopelícula, altera la adhesión de las bacterias y de la pared celular bacteriana causando lisis de su contenido citoplasmático, influye directamente con la destrucción interna de la membrana citoplásmica, es bacteriostático en concentraciones bajas y es bactericida en concentraciones altas. El objetivo del presente caso muestra las alternativas de tratamiento restaurador que se le pueden ofrecer a una paciente femenina, de 50 años de edad, sistémicamente comprometida con historia de ACV hace 4 años con motivo de consulta: «Me ha salido una bolita en un diente de enfrente y quiero que me reemplacen los dientes, no quiero nada removible», se observa lesión en vestibular de 1.1 con diagnóstico de gránulo piógeno. Entre uno de los tratamientos restaurativos se indicó una prótesis parcial fija que es un medio de restituir una o más piezas ausentes utilizando para ello una o más piezas remanentes.

REHABILITACIÓN BUCAL EN PACIENTE INTEGRAL ADULTO

Autor: Larios Valladares Joselyn Isamar

RESUMEN

En la actualidad la evolución en la odontología y los cambios en las técnicas protésicas y materiales han hecho que los pacientes demanden más en términos de estética, función y comodidad, existe una gran demanda de problemas dentofaciales que necesitan de la interacción de distintas disciplinas odontológicas pretendiendo un ideal preventivo, funcional y estético con un elevado método de organización y comunicación, lo que tiene como objetivo común la rehabilitación protésica multidisciplinaria. Un tratamiento multidisciplinario está basado en el diagnóstico, la planeación y los procedimientos terapéuticos. La planeación de un tratamiento puede empezar por una visualización del resultado final ya que no tomar en cuenta algún área nos puede privar de brindar una mejor posibilidad de tratamiento. Trabajar de forma integral conlleva a orientar adecuadamente los tratamientos y a optimizar resultados. El objetivo de este reporte es exponer el adecuado abordaje para rehabilitar oralmente de forma integral a una paciente que presenta múltiples alteraciones odontológicas y detallar la secuencia del manejo odontológico según la necesidad de atención, el plan de tratamiento está dirigido a un paciente integral que se presentó a la facultad de odontología de la UEES con una historia clínica en la cual presenta chasquido en la ATM en ambos extremos, ausencia de pieza 3-6, atrición generalizada en piezas antero-superiores e inferiores y posee múltiples lesiones cariosas, con el hábito de fumador y comprometido sistémicamente con hipertensión controlada en la cual trataremos lesiones de caries incipientes, evitar la pérdida prematura de piezas con compromiso pulpar y periodontalmente, devolver la función masticatoria y estética que se ve afectada por la ausencia de pieza, a obturaciones en mal estado y coronas individuales desadaptadas, pero sobre todo a evitar que estas condiciones provoquen más complicaciones de las que ya se han generado.

REPORTE DE CASO CLÍNICO DE PACIENTE INTEGRAL MASCULINO DE 55 AÑOS SISTÉMICAMENTE COMPROMETIDO CON ANGINA DE PECHO ESTABLE Y REFLUJO GASTROESOFÁGICO

Autor: Muñoz Salazar Laura Leticia

RESUMEN

Es sumamente importante el manejo multidisciplinario en odontología para planificar, diagnosticar y establecer un plan de tratamiento adecuado para el beneficio y la satisfacción de los pacientes. Es fundamental un enfoque multidisciplinario, siempre y cuando el caso lo amerite, para obtener todas las perspectivas necesarias y así realizar una correcta resolución del tratamiento. La visión limitada y enfocada a una sola especialidad puede llevar a no apreciar soluciones clínicas adecuadas en la resolución de los tratamientos. Más cuando se presentan un caso como este en donde hay enfermedades

sistémicas que requieran la interconsulta con médicos especialista y saber el manejo adecuado para no interferir de forma negativa en la enfermedad. El objetivo de este trabajo es reportar el caso y manejo odontológico de paciente masculino, de 55 años de edad, comprometido sistémicamente con angina de pecho estable y reflujo gastroesofágico. En conclusión, cuando realizamos tratamientos multidisciplinarios en odontología nos lleva a mejores resultados clínicos, brindándonos una visión más amplia de las posibilidades de tratamiento adecuados para cada paciente.

PACIENTE INTEGRAL ADULTO REHABILITADO CON HÁBITOS DE CONSUMO DE TABACO

Autor: Solórzano Flamenco Raquel Beatriz

RESUMEN

La enfermedad periodontal es la causa principal de pérdida de dientes en los adultos. Hay varios tipos y etapas de enfermedad, todas las cuales comienzan con una infección en la encía que puede moverse al hueso y ligamentos que soportan los dientes. Las primeras etapas son a menudo detectadas por un odontólogo mediante un examen regular. Si no se provee tratamiento las encías y el hueso pueden dañarse tan seriamente; y puede ocasionar pérdida del diente. La pérdida de una o varias piezas dentarias puede ocasionar, en la mayoría de los casos, una atrofia alveolar, que hasta cierto punto es normal, pero cuando la absorción ósea excede a la formación del hueso, el problema adquiere una dimensión diferente desde el punto de vista biológico; y es necesario la rehabilitación mediante un procedimiento protodóntico integral. El objetivo general que busca este trabajo es mejorar la salud bucal mediante un tratamiento protodóntico. Se recibe paciente masculino, de 55 años de edad, sistémicamente sano, fumador; que al examen intrabucal presenta encía edematosa y eritematosa, múltiples lesiones cariosas, movilidad de pieza 2-1 grado I con patrón de reabsorción vertical por mesial, 4-1 patrón de reabsorción vertical por mesial, ausencia de la pieza 3.6, coronas metálicas en pieza 2-7 y 4.6; paciente con periodontitis estadio II grado B localizada, chasquido en ATM en ambos lados. Se efectúa tratamiento integral y se le comunica los peligros para la salud del uso del tabaco y los riesgos de desarrollar enfermedades bucales como pérdida del resto de piezas dentarias, retraso en el proceso de cicatrización, cáncer bucal, y otras enfermedades sistémicas. La rehabilitación del paciente con problema periodontales y con hábitos de consumo de tabaco, se efectuó de manera integral para restablecer la morfología, la función, la comodidad, la estética, el habla, y la salud del sistema estomatognático, independientemente del grado de atrofia, alteración o lesión del mismo; y se recomienda que todos los odontólogos deben conocer los riesgos para la salud que implican las enfermedades periodontales y el uso del tabaco.

CASO CLÍNICO DE REHABILITACIÓN CON PPF POR PÉRDIDA DE PRIMEROS MOLARES INFERIORES EN LA UNIVERSIDAD EVANGÉLICA DE EL SALVADOR

Autor: Hernández Cruz Roberto Arturo

RESUMEN

Actualmente la odontología ha evolucionado tanto en los cambios de técnicas protésicas y materias que los pacientes demandan más en todos los ámbitos, función, estética y comodidad. Los pacientes necesitan atención multidisciplinaria para su rehabilitación para brindar un ideal de atención según las expectativas de los pacientes con la finalidad de poder rehabilitar protésicamente. Un tratamiento multidisciplinario desde el diagnóstico, planeación del tratamiento y su ejecución terapéutica. Cualquier rehabilitación multidisciplinaria es fundamental diagnosticar rigurosamente el problema en su complejidad, comprender claramente la demanda del paciente, y conseguir la aceptación confiada de las propuestas terapéuticas por ejemplo los implantes dentales, hoy en día, juegan un papel muy importante en la creación de nuevas opciones del tratamiento; se considera que la colocación de un endoposte es solo con la finalidad de proporcionar retención a la restauración definitiva ya que la resistencia a la fractura del diente está directamente relacionada a la cantidad de tejido remanente y esta resistencia disminuye gracias a la pérdida acumulada de la estructura dentaria por procedimientos restauradores y endodónticos. Se presentó a la clínica de la facultad de odontología de la Universidad Evangélica de El Salvador paciente femenino, de 50 años de edad, sistémicamente sana, presenta nevus de gran tamaño en el lado izquierdo de la cara, al examen intraoral presenta múltiples lesiones cariosas, edentulismo parcial, y una lesión por vestibular de pieza 1-1 a nivel del cuello dentario, con diagnóstico presuntivo de granuloma piógeno, con periodontitis estadio III grado A localizada.

ABORDAJE INTEGRAL ODONTOLÓGICO EN PACIENTE MASCULINO DE 57 AÑOS COMPROMETIDO SISTÉMICAMENTE CON HIPERTENSIÓN ARTERIAL Y ANGINA DE PECHO

Autor: Canjura Toledo Stephany

RESUMEN

El tratamiento integral del paciente aborda y soluciona problemas bucales en orden a su complejidad y urgencia que al realizar la rehabilitación integral odontológica del paciente se logra devolverle la funcionalidad óptima, siguiendo protocolos establecidos en las diferentes áreas de la odontología. El objetivo general es presentar caso clínico con rehabilitación integral mediante el manejo odontológico completo. Se presentó a la clínica de la facultad de odontología de la Universidad Evangélica de El Salvador paciente masculino, de 55 años de edad, explicando que era fumador de puros, antecedentes de hipotiroidismo, enfermedad de Parkinson, bronquitis frecuente, enfermedad

de reflujo gastroesofágico y angina ocasional. Hace cinco años se le retiró un carcinoma de células basales de debajo del ojo derecho, visita la clínica manifestando: «para que me pongan los dientes que me faltan y me hagan rellenos» en la historia clínica presenta ausencia de pieza 3.6 y múltiples obturaciones de amalgama defectuosas. Al examen intrabucal presentó edentulismo parcial de pieza 3.6. En la discusión se expone que el éxito de un tratamiento con prótesis fija se basa en tres criterios: vitalidad pulpar, salud gingival y longevidad de la prótesis. Aproximadamente el 50 % de los dientes involucrados en una prótesis fija requieren tratamiento de conductos, entonces se debe hacer todo lo posible para mantener la vitalidad del otro 50 %. En conclusión, la elección de la opción final de tratamiento viene determinada por condiciones sistémicas, factores ambientales -hábitos tabáquicos-, predisposición genética, necesidades estéticas y recursos económicos.

REHABILITACIÓN ORAL COMPLETA EN ODONTOLOGÍA

Autor: Escobar Benítez Tatiana

RESUMEN

Son cada vez más comunes las situaciones en las que los pacientes acuden a la consulta clínica demandando un tratamiento odontológico integral. Muchas veces, el abordaje de estos tratamientos integrales es realizado de forma unipersonal, brindando una solución de forma parcializada y no interrelacionada. El objetivo general del reporte de caso es presentar una rehabilitación completa a través del manejo odontológico multidisciplinario. Se presentó a la clínica de la facultad de odontología de la Universidad Evangélica de El Salvador paciente femenino, de 50 años de edad, sistémicamente sana que en la historia clínica paciente refiere que en los últimos cuatro años comenzó a perder piezas dentales por caries, a presentar inflamación y sangramiento gingival generalizado y la presencia de granuloma piógeno a nivel gingival antero-superior de la pieza 1-1. Se logró rehabilitar la función masticatoria, la estética perdida y el correcto funcionamiento del sistema masticatorio a través del tratamiento odontológico multidisciplinario. El manejo del paciente de manera multidisciplinaria fue la mejor manera de llegar a un diagnóstico y plan de tratamiento adecuado. El tratamiento integral en odontología, mediante la integración con las diferentes especialidades, permite obtener resultados clínicos favorables, con un enfoque más amplio de las diferentes alternativas de tratamiento en los pacientes. La rehabilitación oral con prótesis parcial fija de metal cerámica, planificadas y correctamente confeccionadas, ofrece a los pacientes una buena alternativa de tratamiento y una solución eficaz funcional y estética.

CASO CLÍNICO PRÁCTICA INTEGRAL ADULTO

Autor: Miranda Valeria Alejandra

RESUMEN

El éxito en la realización de cualquier tratamiento odontológico radica en un adecuado diagnóstico y planificación del mismo, de esta manera se logran optimizar los resultados para el beneficio de los pacientes. Es fundamental la interrelación de las diversas especialidades de la odontología para la resolución de los tratamientos realizados en los pacientes que llegan a la consulta odontológico, ya que es importante tener una visión más amplia que brinde un mejor tratamiento para la condición de cada paciente. Trabajar con especialistas en diferentes áreas conlleva a orientar adecuadamente los tratamientos y optimizar resultados. En el presente reporte de caso clínico se muestra la rehabilitación integral de un paciente en el cual se involucró a las diferentes áreas de la odontología como: diagnóstico, cirugía oral, periodoncia, endodoncia, operatoria dental y prostodoncia. Los resultados al finalizar los tratamientos fueron satisfactorios ya que se logró devolver al paciente la funcionalidad y la estética del sistema estomatognático. El tratamiento multidisciplinario en odontología lleva a mejorar los resultados clínicos brindando una amplia de los posibles de tratamiento y la selección del que más se acopla a las necesidades de los pacientes.

CONFECCIÓN DE PRÓTESIS FIJA ADHESIVA DE PIEZAS 2-2 A 2-4 Y CORONAS METAL PORCELANA DE PIEZAS 1-6 Y 2-5 EN PACIENTE INTEGRAL ADULTO SISTÉMICAMENTE SANO

Autor: Argueta Silva Valeria

Resumen

Existen diversos factores que influyen en la salud y armonía bucodental, en ocasiones, la ausencia de una pieza dental puede llegar a causar diferentes incomodidades que posteriormente se trasladan a problemas más serios. De la misma manera, la presencia de caries dentales que no son tratadas oportunamente puede llegar a evolucionar a una patología pulpar, lo cual requiere tratamientos más complejos para lograr rehabilitar las piezas de manera adecuada. Se presentó paciente femenino, de 29 años de edad, sistémicamente sana a la clínica de la Facultad de Odontología de la Universidad Evangélica de El Salvador. El motivo de consulta fue: «Me quiero poner el diente y me dolía atrás». Un buen diagnóstico fue fundamental para indicar un tratamiento dental que debe de estar apoyado por evidencia clínica y radiográfica. Se realizó un tratamiento integral periodontal para gingivitis operatoria para restaurar las lesiones cariosas, tratamiento de conductos radiculares en el caso de caries y obturaciones profundas que se aproximan a la cavidad pulpar, exodoncias de terceras molares y, finalmente, rehabilitar con coronas de recubrimiento completo metal-porcelana y prótesis adhesiva en el sector anterior.

Revisión Bibliográfica

Cátedra Radiología Dental

Nivel académico: Ciclo: V

Docente titular: Dra. Adriana Rivas

Docente adjunto: Dr. Juan Francisco Moreno Retana



APORTE DE LA RADIOLOGÍA ORAL Y MAXILOFACIAL AL DIAGNÓSTICO CLÍNICO

Autores: Ayala Ventura María Fernanda, Bonilla Zuleta Alexandra Guadalupe, García López Esmeralda Abigail, García López Evelyn del Carmen, Rodríguez Rodríguez Ricardo Alejandro

RESUMEN

La radiología oral y maxilofacial es la disciplina encargada del uso de rayos X y otros tipos de radiación para el diagnóstico de enfermedades y condiciones del área maxilofacial. Sin la disciplina de la radiología el odontólogo está limitado a lo que puede observar solo en las superficies visibles de la cavidad oral. Este limitante complica el proceso diagnóstico ya que existe un vasto número de cosas que pueden afectar la salud de la cavidad oral que no pueden ser observadas a plena vista. Una inadecuada solicitud radiográfica, toma o diagnóstico del examen radiográfico puede conducir a un mal diagnóstico radiográfico y posiblemente a un mal diagnóstico clínico. El responsable del diagnóstico radiográfico debe analizar el examen de forma sistemática, es decir, mediante una evaluación secuencial y ordenada, específica para cada tipo de examen radiográfico. Esta evaluación, así como la revisión del diagnóstico radiográfico, una vez finalizado evitará errores en el diagnóstico. ¿Cuál es el aporte de la radiología oral y maxilofacial al diagnóstico clínico? El diagnóstico del examen radiográfico es esencial en el proceso de diagnóstico de enfermedades, al no haberlo, se arriesga perder información importante para la determinación del diagnóstico clínico. El responsable del diagnóstico radiográfico debe ser un odontólogo con conocimientos en interpretación radiográfica y cursos de educación continua en el área de la RMF que lo capaciten para interpretar el examen completo. Además, este odontólogo debe mostrar confiabilidad y certeza en lo que describe, empleando las palabras adecuadas para dar a conocer el diagnóstico radiográfico.

DIAGNÓSTICO CLÍNICO Y RADIOLÓGICO DE LESIONES PERIAPICALES

Autores: Castellanos Márquez Lorena Ivette, Gámez Rodríguez Hazel Lissbeth, Hernández Hernández Ana Marcela, Martínez García Verónica Teresa, Silva Torres Camila Valentina

RESUMEN

La patología que se encuentra frecuentemente en el hueso alveolar es la necrosis de la pulpa dental que resulta en una lesión periapical la cual consiste en la exposición de los conductos radiculares a microorganismos provocando destrucción del tejido periapical e inflamación, la cual después de la infección bacteriana de la pulpa inicia con el desarrollo de destrucción perirradicular de los tejidos. Los componentes de esta lesión dependen del balance entre la defensa del huésped y los factores microbiológicos por lo cual se deben evaluar los diferentes resultados que puedan producir las lesiones periapicales debido a que en la práctica odontológica puede ocurrir un diagnóstico y tratamiento errado, esto se da frecuentemente ya que sus características clínicas son similares. Para el diagnóstico de una lesión periapical se realiza una historia clínica completa la cual proporciona la información del paciente con respecto a la reacción de este a los procesos infecciosos y a la susceptibilidad que pueda tener, luego se procede a realizar un examen radiográfico en el que se obtendrá la información necesaria para localizar la lesión periapical; además, estudiar la anatomía radicular del diente tomando siempre en cuenta las estructuras adyacentes a este, y poder confrontar la información clínica y la información obtenida mediante las radiografías para un diagnóstico acertado y evitar futuras complicaciones. Esta investigación tiene como objetivo describir las características clínicas y radiográficas de las lesiones periapicales y la relación que se tiene entre estas para poder realizar un diagnóstico correcto y un tratamiento oportuno.

IMPORTANCIA DE LAS RADIOGRAFÍAS CEFALOMÉTRICAS EN LA ORTODONCIA

Autores: Flores Arias Andrea Stephanie, Martínez Duran Erika Marcela, Rivas Larios Marlon Fernando, Ruiz Fernández Maritza Andrea, Sánchez Martínez Andrea Estefanya

RESUMEN

La cefalometría es un elemento importante en la conformación de una documentación ortodóncica para elaborar un diagnóstico y un plan de tratamiento adecuado. Con el descubrimiento de los rayos X, y la existencia de técnicas que precedieron a los rayos X, como la craneometría y la antropología, es que los ortodoncistas pueden contar con esta herramienta diagnóstica de inestimable valor. En el perfeccionamiento de la técnica cefalométrica y de sus análisis contemporáneos ha sido importante el concurso de diversos autores entre los que se destacan Broadbent, Bolton, Hofrath, Korkhaus, Ubaldo Carrea, De Nevezze, Paul Simon y Dreyfus, Margolis, Weingart, Thurow, Bjork, Freeman-Rasmussen, Reboul, Steiner, Andrews, Ricketts, Holdaway, McNamara, Interlandi, entre otros. Este trabajo se propone hacer un desarrollo de la cefalometría y la relación con la ortodoncia.

AGENESIA DENTARIA Y SU INFLUENCIA EN LA CAVIDAD BUCAL

Autores: Cruz Pérez David Antonio, Luna Hernández Pablo José, Reyes Hernández Moisés Alejandro, Ventura Mendoza Rodrigo Javier, Villatoro Velásquez Gabriel José

RESUMEN

La agenesia dental es un trastorno en la formación de la lámina dental durante el desarrollo embrionario, es de origen congénito y se caracteriza por la ausencia de uno o más dientes, tanto en la dentición temporal como en la permanente; en esta última es más común. Es frecuente que la mayoría de pacientes no nota estas alteraciones, pues al carecer de órgano sucesor el diente temporal nunca se cae y se mantiene en su sitio, por lo que pasa desapercibido. Los dientes que con más frecuencia sufren agenesia dental son los terceros molares o las muelas del juicio. Seguido de ellos se encuentran los incisivos laterales superiores y los premolares inferiores. La ausencia de los dientes primarios conlleva a la ausencia de los dientes permanentes entre 0.1 % y 0.7 %, pero la presencia de los dientes primarios no asegura la presencia de los dientes permanentes. Esta anomalía afecta de diferentes formas la estructura maxilar y/o mandibular, y los síndromes pueden estar asociados a estas afecciones porque se identifican alteraciones en el desarrollo función craneofacial. Todos los pacientes deben ser tratados de forma multidisciplinaria, y es indispensable que se trabaje en conjunto con las diferentes especialidades como el cirujano dentista, odontopediatría, ortodontista, cirujano maxilofacial, pediatra, otorrinolaringólogo, pediatra, nutriólogo, psicólogo, foniatra, y especialistas que colaboren para armonizar este tipo de alteraciones dentales asociadas o no asociadas a síndromes ya que la ausencia de uno o varios dientes altera la armonía estomatognática así como sus funciones primordiales como son la alimentación fonación y estética.

FACTORES QUE INFLUYEN EN LA FRECUENCIA DE LOS TRASTORNOS DE LA ARTICULACIÓN TEMPOROMANDIBULAR (ATM)

Autores: Cáceres Méndez Jennifer Ivonne, Carmona Hernández Dayana María, Cubias Scaffini Iris Giannina, Martínez Pocasangre Diana Estefany, Rosa Vásquez Nelson Hernán

RESUMEN

El presente trabajo de investigación se realizó con el objetivo de determinar factores que influyen en la frecuencia de los trastornos de la articulación temporomandibular (ATM). Los trastornos o desórdenes temporomandibulares pueden ser causados por complicaciones biológicas o estructurales las cuales producen trastornos de tipo muscular, articular, oclusal y a los movimientos que imposibilitan al paciente realizar sus funciones normales. Los factores de riesgo, los cuales son múltiples procesos y elementos nocivos que en un momento dado actúan en la aparición de trastornos

temporomandibulares, los que no siempre son bien tratados por parte de los profesionales de la estomatología en general y una razón pudiera ser no realizar un diagnóstico temprano por la falta de dominio de los factores que están presentes en la enfermedad. Entre las enfermedades más comunes son: artritis reumatoide, osteoartritis, bruxismo, artritis infecciosa, artritis traumática. Estos factores son de gran importancia en la detección temprana de complicaciones en el correcto funcionamiento de la articulación temporomandibular, teniendo en cuenta uno de los factores más frecuentes en este tipo de problemas mandibulares es el síndrome de la disfunción temporomandibular el cual es la principal causa de dolor orofacial en pacientes. Estos problemas afectan a un porcentaje elevado de la población (80 %), con una edad media de 34 años y una proporción de 3 mujeres por cada hombre. La investigación se llevó a cabo en base a documentación mediante fichas de documentación para poder determinar los diferentes tipos de problemas que pueden afectar a las estructuras de la articulación temporomandibular.

DIAGNÓSTICO CLÍNICO DE TRAUMATISMOS DENTALES EN PACIENTES INFANTILES

Autores: Farfán Chacón Nataly Abigail, Gutiérrez Hernández Melissa Alejandra, Henríquez Guardado Karla Marcela, Rivas Calderón Joselyne Margeri, Rodríguez Hernández Melanie Alexandra, Yanes Córdova Alexandra Gabriela

RESUMEN

La radiografía es un instrumento esencial para completar el diagnóstico clínico de un paciente. La selección de las técnicas radiográficas apropiadas para niños depende de la edad, tamaño de la cavidad bucal, traumatismo dental que presente y al mismo tiempo depende del nivel de cooperación del paciente. Esto se comprueba mediante la evaluación y la anamnesis del paciente antes del estudio radiográfico. En el cual se determina la necesidad y el tipo de técnica radiográfica que se utilizará en cada caso. El traumatismo dental es uno de los principales accidentes que sufren los niños en edades tempranas, causando injurias que -en sus distintas magnitudes- pueden influir de manera trascendental en su vida. Por lo cual es muy importante tratar lo más rápido posible y evaluar los diversos traumatismos que el paciente tenga. En el presente trabajo se tiene por objeto explicar el diagnóstico clínico de los diferentes tipos de traumatismos dentales en pacientes infantiles. La presente investigación se basó en un enfoque cualitativo y transversal.

IMPORTANCIA DE LA PROTECCIÓN CONTRA LA RADIACIÓN EN PACIENTES Y OPERADOR DEL ÁREA CLÍNICA ODONTOLÓGICA DE LA UNIVERSIDAD EVANGÉLICA DE EL SALVADOR

Autores: Aguilar Cerna Iris Yesenia, Martell Lazo Marcela Alexandra, Muñoz Rodríguez Josselyn Margarita, Torres Portillo Stefany Carolina, Valle Calderón Génesis María

RESUMEN

La radiación puede adoptar la forma de partículas, (incluyendo partículas alfa, partículas y neutrones) o de ondas electromagnéticas (rayos gamma y rayos X), todos con diferente energía. Las diferentes energías de emisión y tipos de partículas tienen distinto poder de penetración y, por tanto, causan diferentes efectos sobre la materia viva. Se conoce que la radiación puede producir efectos a nivel celular, causando su muerte o alteración, usualmente debido al daño directo sobre las cadenas de ácido desoxirribonucleicos (ADN) en un cromosoma. El objetivo de este trabajo de investigación fue analizar la importancia de la protección contra la radiación en pacientes y operador del área clínica de la Universidad Evangélica de El Salvador, se concluyó que la radiología en la odontología es muy importante para diagnosticar patologías no solo de los órganos dentales sino también en estructuras óseas sin provocar daños, ya que la radiación que emiten los aparatos de rayos x utilizados en la práctica clínica odontológica es mínima, sin embargo se recomienda la protección a la radiación tanto para el paciente como el operador.

ESTUDIO RADIOGRÁFICO DE LA ENFERMEDAD PERIODONTAL

Autores: Ángel Alvarado Andrea María, Beltrán Orellana Luis Alexander, De León Nerio Zuleyma Beatriz, Gómez Castillo Mario Alexander, Turcios Rodríguez Liliam Yamileth

RESUMEN

La enfermedad periodontal es considerada una enfermedad infecciosa-inflamatoria que, de acuerdo con el grado de compromiso, puede llevar a la pérdida total de los tejidos de soporte del diente. Considerando que la etiología de la enfermedad es principalmente infecciosa (placa bacteriana), el tratamiento se enfoca fundamentalmente en el control de la infección y reducción de la inflamación. Por lo tanto, para ejecutar un tratamiento periodontal exitoso es necesario determinar de forma adecuada el diagnóstico y pronóstico periodontal. El examen radiográfico proporciona información que no es posible obtener con otros métodos, tiene como objetivo la observación de las estructuras óseas y sus relaciones con las piezas dentarias. Proporciona información de cada pieza y su estructura de soporte, ofrece una visión panorámica de la pérdida ósea, funciona como control del examen clínico confirmando o negando un diagnóstico o sugiriendo nuevos exámenes. Particularmente se utiliza para la evaluación de la integridad de la cortical de la cresta interalveolar, evaluación del espesor del espacio del ligamento periodontal, morfología de la cortical alveolar, distancia del límite

cemento adamantino hasta la cresta ósea, pérdida ósea en la furcación, restauraciones desbordantes, reabsorciones radiculares por sobrecarga mecánica en el tercio cervical y cálculos dentales. La radiografía dental, por medio de la elaboración del examen radiográfico, es un agregado valioso que contribuye a la elaboración del diagnóstico de la enfermedad periodontal, la determinación del pronóstico del paciente y la valoración del desenlace terapéutico y, es por esto, que debe entenderse que el examen radiográfico se une sistemáticamente al examen clínico, complementándolo, más nunca sustituyéndolo.

Informe Final y Artículo Científico

Taller de Investigación

Coordinadora de Taller de Investigación: Dra. Josette de Cáceres



FRECUENCIA DE USO DE ENJUAGUES A BASE DE *CHAMAEMELLUM NOBILE* O BICARBONATO DE SODIO EN ZONAS RURALES DE EL SALVADOR

Autores: Camacho Ayala José Atilio, Manzanares García José Belarmino, Rodríguez Fernández Francisco Andrés

Asesor: Dra. Antonieta Alcántara

RESUMEN

El presente trabajo de investigación consiste en la determinación de la frecuencia en el uso de enjuagues a base de *Chamaemellum Nobile* o Bicarbonato de Sodio, en las zonas rurales de El Salvador. Investigación que se llevó a cabo con limitantes debido a pandemia ocasionada por el COVID19/SARS2/Coronavirus, decretada por la OMS desde el 11 de marzo de 2020. El objetivo fue establecer cuál es la frecuencia de uso de enjuagues a base de *Chamaemellum Nobile* o bicarbonato de sodio en zonas rurales de El Salvador, los datos se obtuvieron a través de una encuesta de 19 preguntas a los habitantes de las zonas de cantón San José el Naranjo, cantón Zapúa en Jujutla, y la comunidad de Lislique en La Unión. Las preguntas realizadas se tomaron según cuadro de congruencia, las cuales respondían a los supuestos teóricos que se querían confirmar, tomando en cuenta tanto el factor de accesibilidad económica ante los enjuagues de *Chamaemellum Nobile* o Bicarbonato de sodio, el conocimiento de los habitantes de las zonas rurales hacia los enjuagues previamente establecidos dentro del marco de la investigación, y si los habitantes ya habían utilizado algún enjuague mencionado. El tipo de investigación cuantitativa que se utilizó fue de investigación analítica, en la cual se seleccionaron variables planteadas en los objetivos y se establecieron hipótesis, las cuales fueron confirmadas, o negadas según los resultados obtenidos en esta investigación. Pasar las encuestas a los habitantes de las zonas rurales favoreció poder realizar un estudio de comparación para futuras investigaciones, puesto que en una recaudación exhaustiva de información acerca de usos de enjuagues alternativos en El Salvador, no se encontraron estudios de frecuencia de ningún tipo de este producto.

EVALUACIÓN DE LA EFECTIVIDAD DE DIFERENTES PROTOCOLOS DE PULIDO EN RESINAS BULK-FILL MEDIANTE LA MEDICIÓN DEL ÁNGULO DE CONTACTO

Autores: López Castellanos José Rafael, Melara Novoa Eduardo Enrique, Tobar Osorio Gabriel Ernesto

Asesor: Dr. Javier Francisco Roque Trujillo

RESUMEN

El enfoque clínico de esta investigación es un estudio de la efectividad de los protocolos de pulido más utilizados en nuestro medio, valorando el protocolo que presenta mejores resultados a través de la medición de la humectancia por medio del ángulo de contacto. La importancia, relevancia teórica y práctica recae en la valoración del protocolo de pulido proveedor de mejores características físico-mecánicas, estéticas y ópticas sobre la superficie de la resina Bulk Fill, permitiendo mayor longevidad al material restaurador. El énfasis de la investigación fue evaluar tres sistemas de pulido, los cuales previamente pasarían por un proceso de acabado uniformizado a los tres grupos. Una vez finalizado el acabado, se procedió al pulido implementando tres métodos: cepillo impregnado carburo de silicio, serie completa discos acetato recubierto con carburo de silicio (siguiendo orden de granulometría) y copas de caucho recubierto con carburo de silicio (siguiendo orden de granulometría). El estudio se llevó a cabo in vitro, usando 30 discos de 2mm de espesor por 4 mm de diámetro, elaborados con resina Filtek Bulk Fill de 3M ESPE usando moldes, cada uno fue fotopolimerizado colocando una lámina de celuloide sobre la superficie para evitar la presencia de la capa inhibida por oxígeno, evitando se afecte la dureza del material. Posteriormente, los discos fueron subdivididos en tres grupos de 10 unidades cada uno, identificados con los códigos A, B y C, cada disco recibió la numeración del 1 al 10, numerados de la siguiente manera: A1, A2, A3 y así sucesivamente para cada grupo. A cada grupo de discos se realizó la medición del ángulo de contacto implementando para ello tres sustancias: agua purificada, agua destilada y cloruro de sodio al 12 %. En conclusión, y basado en los resultados del presente estudio, se puede establecer que a pesar que existen diferencias entre las medias de los ángulos de contacto obtenidas en la resina Bulkfill empleando los sistemas de pulido evaluados, son muy cercanas entre sí por lo que podría establecerse que los tres protocolos de pulido son eficientes en cuanto a la lisura que proveen.

RELACIÓN ENTRE CARIES DENTAL Y ESTADO NUTRICIONAL EN NIÑOS DE 5 A 10 AÑOS EN LAS UNIDADES DE SALUD DE LAS ZONAS ORIENTAL, OCCIDENTAL Y PARACENTRAL DE EL SALVADOR EN EL AÑO 2019

Autores: Katherine Abigail Aparicio Reyes, Hiliana Lisseth García Argueta, Alba Melissa Magaña Echevoyén
Asesor: Dra. Jennifer Elizabeth Aldana Hernández

RESUMEN

La caries dental es una enfermedad infecto-contagiosa en la cual múltiples factores pueden verse relacionados a su evolución, uno de los más importantes es la nutrición esencial para un buen desarrollo y funcionamiento en el ser humano. El objetivo de este estudio fue determinar si existe relación entre caries dental y estado nutricional en niños de 5 a 10 años atendidos en la zona oriental, occidental y paracentral de El Salvador en el año 2019, el estudio se efectuó en tres Unidades Comunitarias de Salud Familiar Intermedia (UCSFI): UCSFI Chirilagua, UCSFI Santa Clara y UCSFI Metalío. La muestra fue de 279 niños atendidos en las tres UCSFI, la cual se determinó mediante el programa Epi Info, calculando un nivel de confianza de 95 % y un margen de error de 0.05. La muestra se dividió de manera proporcional en cada una de la UCSFI, según la población reportada en la POA del año 2019; como criterios de inclusión se consideraron odontograma completa, el rango de edad que se establece en la investigación y la tabla de crecimiento del MINSAL, los datos obtenidos se introdujeron en un formato de Excel y posteriormente se analizaron en el programa SPSS y se realizó la prueba de chi cuadrado y Anova. Se concluye que sí existe relación entre caries dental y estado nutricional en el índice cariogénico CPO ($p < 0.001$); sin embargo, se encontró que no existe relación entre caries dental y estado nutricional en el índice CEO ($p > 0.05$).

EVALUACIÓN DE LA INFLUENCIA DE LOS FACTORES SOCIODEMOGRÁFICOS SOBRE LA SALUD BUCODENTAL EN MUJERES EMBARAZADAS DE TRES MUNICIPIOS DE EL SALVADOR

Autores: Adilio Misael Bermúdez Martínez, José Rodrigo Castillo Mancía, Evelin Haydee Jiménez González
Asesora: Dra. Yesenia Arévalo

RESUMEN

Los determinantes sociales según la OMS son las circunstancias en las que se vive desenvuelve y repercuten directamente en la percepción de enfermedad y estado de salud poblacional. Identificarlos permite establecer estrategias para mejorar el estado de salud bucal y hábitos de control de placa, ya que es el pilar de prevención de principales enfermedades en boca a nivel mundial; gingivitis, enfermedad periodontal y caries, relevantes en período gestacional. El objetivo general de esta investigación fue comparar los factores sociodemográficos con la salud bucal de las mujeres embarazadas de tres municipios de El Salvador. El estudio es de tipo transversal-descriptivo, permitió la evaluación de la frecuencia y la distribución de los factores sociodemográficos en un

determinado grupo social realizado de enero a junio de 2020 en las unidades comunitarias de salud familiar (UCSF) de San Pedro Puxtla, Cara sucia y Cacaopera en El Salvador, se tomó como objeto de estudio los expedientes de 105 mujeres embarazadas divididos en 35 expedientes en cada unidad de salud. Luego del análisis de la información se determinó que las características sociodemográficas de las pacientes embarazadas son muy importantes a la hora de interpretar; la mayoría de pacientes atendidas en las unidades de salud viven en su mayoría en la zona rural (campo), tienen un bajo nivel educativo, su oficio es ser amas de casa y su estado civil es acompañadas no teniendo un hogar estable. Esto conllevó a que las principales enfermedades por las que consultaron fue la caries dental, gingivitis y periodontitis. Se concluyó que un factor sociodemográfico que afecta a las mujeres embarazadas que consultaron dichas unidades de Salud fue la profesión u oficio a la que se dedican, la cual es ama de casa, siendo las que tenían menos cuidado bucal, padeciendo así de caries dental y gingivitis.

EVOLUCIÓN EN EL DESARROLLO DEL TERCER MOLAR INFERIOR EN PACIENTES DE 10 A 21 AÑOS DE EDAD QUE ACUDEN A LA FOUEES DE ENERO A DICIEMBRE DEL AÑO 2019

Autores: Huezco Barraza Johanna, Segovia Rivas Gabriela, Villeda Cuestas Alexandra

Asesor: Dr. Danilo Alejandro Herrera Barillas

RESUMEN

Conocer el proceso de desarrollo dentario desde su inicio (génesis) hasta su aparición en boca (dientes primarios y permanentes) es de utilidad en la práctica odontológica, pues sirve como un instrumento básico para el diagnóstico, plan de tratamiento y pronóstico de cualquier tipo de patología. El presente trabajo fue diseñado bajo un método analítico, se revisaron todas las radiografías panorámicas impresas, tomadas en el periodo enero a diciembre 2019, se seleccionaron 54 radiografías panorámicas, las cuales cumplieron con los criterios de inclusión de este estudio, se procedió a extraer los datos según la ficha de recolección de datos de forma codificada para asegurar la confidencialidad del paciente. Se utilizó el software SPSS para el análisis descriptivo de los datos, determinando el tipo de prueba estadística para comparar los valores obtenidos entre ellos (prueba T de Student). El propósito de este estudio consistió en poder establecer una relación entre la edad cronológica del paciente con las etapas de calcificación de la tercera molar inferior mediante radiografías panorámicas impresas, en pacientes de 10 a 21 años de edad, que acudieron a la FOUEES durante el año 2019.

MANIFESTACIONES EN TEJIDOS BLANDOS DE LA CAVIDAD BUCAL EN GESTANTES DE LA REGIÓN METROPOLITANA Y ORIENTAL DE EL SALVADOR

Autores: David Enrique Lopez Chávez, Walter Douglas Fuentes Alonso, Eva Cecilia Martínez Aragón

RESUMEN

En este estudio se busca evidenciar la necesidad de incrementar la educación en salud bucal durante el embarazo, debido a que el desarrollo del ser humano en el útero es totalmente independiente de lo que sucede en la cavidad oral. La vida uterina es determinante inclusive en el desarrollo del ser humano en su niñez, adolescencia y adultez, periodo que si se cuida o descuida tendrá consecuencias en el futuro. La investigación tiene enfoque cuantitativo de tipo descriptiva, prospectiva, no experimental y transversal, se buscó un grupo de población específica para la recopilación de datos. Se encontró la importancia que tiene la salud bucal en las embarazadas que se evidencia en un tejido blando bucal saludable y su relación con un desarrollo saludable del futuro bebé. El factor de higiene bucal mostró que las embarazadas tienen un alto nivel de deficiencia a nivel de todas las UCSF. El estudio reveló que un mayor porcentaje de embarazadas no se realizaban una higiene bucal adecuada, acciones que quedaron evidenciadas en las hojas de evolución diaria y odontograma de los expedientes. Del total de los expedientes de las pacientes gestantes evaluadas; el 67.5 %, presentó gingivitis como valor mayoritario; el 22%, periodontitis; mientras que el 5.7 %, granuloma piógeno. También se evidenció que algunos factores como la gingivitis y la periodontitis pueden llegar a estropear la formación, nacimiento y vida del feto e inclusive la vida de las embarazadas que han sido objeto de estudio.

EVALUACIÓN DEL GROSOR DE TABLA ÓSEA VESTIBULAR DE INCISIVOS SUPERIORES EN TOMOGRAFÍA COMPUTARIZADA DE HAZ CÓNICO DE PACIENTES ADULTOS

Autores: Fátima Navas, Adriana Cativo, Daniella Balette

Asesor: Dr. Adrián Avendaño Valiente

RESUMEN

Posterior a una extracción en el sector anterosuperior debido al daño en las estructuras vasculares, tejidos blandos y ligamento periodontal se realizó un remodelado óseo tanto en la tabla ósea vestibular como en la tabla ósea palatina, debido que el hueso palatino suele ser más ancho que el hueso vestibular, hay una mayor pérdida de hueso en la tabla ósea vestibular. Esta investigación tuvo como objetivo evaluar el grosor de la tabla ósea vestibular de dientes anterosuperiores en tomografías computarizadas de haz cónico (TCHC) en una muestra de pacientes adultos en El Salvador en un periodo de enero a diciembre 2019. Se trabajó con una muestra de 32 tomografías en las cuales un examinador externo realizó medidas de la tabla ósea vestibular de incisivos anterosuperiores, derechos e izquierdos a tres alturas de la cresta ósea a 1 mm, 3 mm y 5 mm en sentido vertical. Estos datos fueron recolectados en una tabla de datos y, posteriormente, analizados en el programa IBM SPSS Statistics por medio de una prueba T. Se encontró que los grosores de las tablas óseas vestibulares de los incisivos anterosuperiores fueron menores a 1 mm, no existía una diferencia estadísticamente significativa entre los grosores de las tablas del sexo masculino y femenino, además que existe una tendencia a la disminución del grosor de esta tabla ósea a medida avanza la edad del paciente.

CARACTERIZACIÓN DE LAS ENFERMEDADES BUCODENTALES Y FACTORES DE RIESGO EN GESTANTES DE DOS UNIDADES COMUNITARIAS DE SALUD FAMILIAR DE EL SALVADOR EN PERIODO DE JUNIO - AGOSTO DEL AÑO 2019

Autores: Chicas Cortez Brenda Esmeralda, Ramirios Lemus Aida Natali, Zelaya Silva Nanci Natali

Asesora: MsP. Dra. Jossette de Cáceres

RESUMEN

El embarazo es una fase distintiva en la vida de una mujer complementada por una variedad de fluctuaciones anatómicas, fisiológicas y hormonales que pueden afectar indirectamente la salud oral. Estos comprenden cambios en los sistemas respiratorio, cardiovascular y gastrointestinal, así como cambios en la cavidad oral y una mayor susceptibilidad a la infección oral. Los cambios fisiológicos durante el embarazo pueden agravar condiciones orales patológicas ya existentes, como gingivitis, periodontitis y caries. Más aún, las infecciones orales durante el embarazo pueden estar asociadas con desenlaces adversos del embarazo. El objetivo de esta investigación fue caracterizar las enfermedades bucodentales y factores de riesgo en gestantes de dos Unidades Comunitarias de Salud Familiar de El Salvador. El material y el método se ejecutaron mediante el análisis de expedientes clínicos, tomando como muestra un total de 221 expedientes de pacientes gestantes de dos Unidades Comunitarias de Salud Familiar de El Salvador, incluyendo ficha odontológica y listado de chequeo de signos de alarma de embarazadas que dieron inicio a su control prenatal durante los meses de junio - agosto del 2019. Durante el desarrollo de la investigación, se utilizaron como elementos principales: tipos de enfermedades bucodental, análisis del índice CPO-D, cumplimiento de citas de control y signos de alarmas, para efectos de la recolección y análisis de los datos. En conclusión, en esta investigación se determinó que la enfermedad bucodental en su mayoría son gingivitis con un 14.03 %, CPOD la media obtenida fue de 12.09 % y en signos de alarma disuria con 8.14 %.

PREVALENCIA DE CARIES EN NIÑOS DE 3 A 5 AÑOS EN TRES UNIDADES COMUNITARIAS DE SALUD FAMILIAR EN EL SALVADOR EN EL AÑO 2019

Autoras: Fani Beatriz Alegría Mejía, Lillian Milagro Arévalo Gaitán, Rubenia Yanely Contreras Avalos

Asesora: Dra. Carmela Donis

RESUMEN

Este estudio identificó la prevalencia de caries en niños de 3 a 5 años de edad, usuarios de la Unidad de Salud Familiar (UCSF) de Salinas de Sisiguayo, en el departamento de Usulután, San Pablo Tacachico de La Libertad y Apopa de San Salvador. Se consideró el origen, sexo, edad, índice ceo, adherencia al tratamiento y frecuencia de cepillado de cada individuo. Se revisaron 260 expedientes clínicos, considerando criterios de inclusión y exclusión, los datos se consignaron en hojas de cálculo de Microsoft Excel para analizarlos en el sistema SPSS 25. Los resultados señalan que en la UCSF San Pablo Tacachico se encontró mayor prevalencia de caries en ambos sexos. En la UCSF Salinas de Sisiguayo la prevalencia de caries es mayor en niños de 5 años. Para la UCSF I San Pablo Tacachico la prevalencia de caries es más alta en niños de 4 años y en Apopa, en niños de 5 años. Según el sexo, el masculino presentó mayor prevalencia de caries. La frecuencia de cepillado en la población estudiada fue en su mayoría 52.3 % dos; 30.4 %, una vez al día; 17.3 %, tres veces al día. La adhesión al tratamiento en UCSF Sisiguayo y Apopa fue de 100% ninguna cita perdida; UCSF I San Pablo Tacachico, dos citas o menos perdidas.

RELACIÓN DE LA POSTURA CRÁNEO-CERVICAL CON EL CRECIMIENTO FACIAL EN RADIOGRAFÍAS CEFALOMÉTRICAS DIGITALES DE PACIENTES MAYORES DE 18 AÑOS

Autoras: Daniela Arriola, Andrea Zavaleta

Asesor: Dr. Javier Mayorga

RESUMEN

Según la Organización Mundial de la Salud (OMS) la mal oclusión ocupan el tercer lugar de prevalencia dentro de los problemas de salud bucodental, alrededor del 85 % de la población latinoamericana presenta altos niveles de incidencia y prevalencia de mal oclusiones. Los tratamientos de ortodoncia cada vez son más solicitados, no solo por la necesidad funcional sino también por estética por lo que el entendimiento de la anatomía, funcionamiento, relación de las estructuras cráneo-faciales y la correcta identificación de la dirección de crecimiento facial son la base para realizar un diagnóstico y un tratamiento adecuado. El propósito de esta investigación fue establecer una relación entre la postura cráneo-cervical y el crecimiento facial. El estudio se realizó por medio del análisis de 55 radiografías cefalométricas digitales, se realizaron los trazos cefalométricos por medio del software NemoCeph en que se determinó la morfología facial por medio de 3 ángulos y la inclinación cervical

por medio de 7 ángulos. El estadístico utilizado fue el coeficiente de correlación, cuyo resultado fue de $r=0.5$, en promedio se observó que en ángulos cráneo-cervicales menores existía una conexión con la disminución de los ángulos faciales, indicando una posición más posterior de la cabeza con una morfología de cara corta. En menor medida se encontró que para ángulos cráneo-cervicales mayores se asociaban a un crecimiento facial vertical, mostrando una posición más adelantada de la cabeza para una morfología de cara larga; por lo tanto, se verificó que podría existir relación entre la postura cráneo-cervical y el crecimiento facial.

PERFIL EPIDEMIOLÓGICO DEL ESTADO SISTÉMICO Y SALUD BUCAL EN PACIENTES GESTANTES ADOLESCENTES DE 15 A 19 AÑOS ATENDIDAS EN LA UNIDAD COMUNITARIA EN SALUD FAMILIAR INTERMEDIA EN EL SALVADOR EN EL AÑO 2019

Autores: Br. Oscar Antonio Aguilar Cerna, Maritza Cristina Damas Callejas, Briseida Xiomara Galdámez Vásquez

Asesor: Dr. Ramón Manuel Alemán Navas

RESUMEN

La ocurrencia de embarazos en las adolescentes no es un fenómeno reciente. Las adolescentes gestantes son un problema de salud pública, porque es necesario comprender la complejidad y los factores asociados a que las jóvenes sean vulnerables al embarazo. En el año 2017 se registraron en El Salvador 19,190 embarazos en niñas y adolescentes entre 10 a 19 años; es decir, 53 niñas o adolescentes embarazadas por día. En nueve de los 14 departamentos de El Salvador se encuentran por encima de la tasa nacional: Cabañas, Morazán, La Unión, Usulután, San Vicente, La Paz, Ahuachapán, Santa Ana, Sonsonate. En el estudio se analizó el perfil epidemiológico, el estado sistémico y bucal en pacientes adolescentes gestantes de 15 a 19 años. Se detalló la edad, estado familiar, ocupación, área geografía del domicilio de las pacientes gestantes adolescentes. Se identificó el estado sistémico y factores de riesgo, promedio de citas odontológicas por paciente, registrando el índice CPOD, establecer las patologías o alteraciones bucales en las pacientes, determinando el trimestre en el cual se realizaron las intervenciones, tratamientos curativos realizados.

FACTORES QUE AFECTAN LA ADHESIÓN EN ORTODONCIA Y SU RELACIÓN CON EL ÉXITO DEL TRATAMIENTO

Autores: Fernández Gabriela; Martínez Jeanne; Paiz Liliana

Asesor: García Jinnimber

RESUMEN

Uno de los desafíos más grandes e importantes en el área de ortodoncia es el proceso de adhesión, este puede verse afectado por diversos factores y no cumplir con las características necesarias de mantener el bracket en su posición a lo largo del tratamiento. El objetivo fue descubrir los factores que afectan la adhesión y su relación con el éxito del tratamiento de ortodoncia. El método que se utilizó fue una exhaustiva búsqueda de información a través de artículos, tesis y libros. Se registró la información relevante por medio de fichas de documentación. En conclusión, los factores que intervienen en el proceso de adhesión, la profilaxis y la desprotección sí influye en la fuerza de adhesión bracket esmalte, ya que la presencia de biofilm disminuye la resistencia adhesiva. De la misma forma altas concentraciones y tiempos prolongados de grabado ácido afectan dicho proceso, además el tipo de adhesivo independientemente sea autocondicionador o convencional, proporcionan los requerimientos mínimos para resistir las fuerzas masticatorias y ortodónticas, por otro parte si se encontró diferencias significativas en cuanto a la intensidad y la generación a la que pertenezcan las lámparas de fotocurado para lograr una polimerización óptima. Los brackets nuevos presentan mayor resistencia adhesiva que un bracket recementado.

PREVALENCIA DE EXTRACCIÓN EN PRIMEROS MOLARES PERMANENTES POR CARIES DENTAL EN NIÑOS DE 8 A 12 AÑOS EN TRES MUNICIPIOS DE EL SALVADOR JUNIO-DICIEMBRE DEL AÑO 2019

Asesores: Mayra Gabriela Sánchez Molina, Rocío Mariela Villatoro Rubio, Wendy Xiomara Rodezno Barrera

Asesora Dra. Hayssel Chávez

RESUMEN

El objetivo fue establecer la prevalencia de extracción en primeros molares permanentes por caries dental en niños de 8 a 12 años en tres departamentos de El Salvador de junio a diciembre del año 2019. La prevención empieza en la infancia y, sin embargo, incluso en los países desarrollados entre el 60 % y el 90 % de los niños en edad escolar tienen caries. En El Salvador la prevalencia de caries encontrada es de 61 %. El 28.2 % de los escolares de 6 años poseen dentadura sana, el promedio CPOD en los niños y niñas de 12 años es de 1.3 piezas dentales afectadas, ascendiendo hasta un promedio de 2.4 para la edad 15 años. La caries dental es una de las enfermedades de origen infeccioso de mayor prevalencia en el hombre y uno de los principales problemas de

salud pública a nivel mundial. Enfermedad en la cual los tejidos duros del diente son modificados y eventualmente disueltos, existiendo un proceso de destrucción localizada de los mismos por la acción de las bacterias implicadas. Se produce la descomposición molecular de los tejidos duros del diente mediante un proceso histoquímico y bacteriano que termina con descalcificación y disolución progresiva de los materiales inorgánicos y desintegración de su matriz orgánica. La pérdida del primer molar permanente se manifiesta con una alta incidencia, hay que tener presente que es el diente que se pierde con mayor frecuencia en sujetos menores de 15 años. La edad promedio de pérdida de este molar es a los 10,5 años y es más frecuente la pérdida del primer molar inferior que del superior.

ESTUDIO ANALÍTICO DE LA FUNCIÓN Y EFECTOS DE LAS PROPIEDADES DE BICARBONATO DE SODIO, CHAMAEMELUM NOBILE Y VITAMINA E

Luis Gerardo Siliézar, Melanie Skarleth De León, Miguel Alejandro Quintanilla.

Asesor: Edgar Romero

RESUMEN

El bicarbonato de sodio tiene muchos usos entre los cuales podemos describir que está indicado en cualquier situación que se requiere alcalinizar un medio ácido ya que tiene capacidad buffer. El *Chamaemelum Nobile* se le atribuyen tradicionalmente diversas propiedades entre las que se encuentra la antiespasmódica, cicatrizante, antiinflamatoria, antibacteriana. La vitamina E es una de las más usadas con fines antioxidantes y anticancerígeno, es popularmente utilizada por dentistas para tratar diversos problemas orales, y es uno de los suplementos a utilizar para obtener y mantener encías sanas. En esta revisión bibliográfica se realizó una recopilación de 22 artículos científicos e investigaciones de manera electrónica, se consultaron fuentes de información como Hinari, SciELO, investigaciones de postgrado, entre otros. Se creó una tabla en donde se mide la cantidad de artículos que mencionan las variables separándolos por cada componente y creando un total de cuantas veces mencionaron la variable y una gráfica para medir la frecuencia de la cantidad de artículos e investigaciones revisadas.

RECIDIVA DEL COLOR DENTARIO POSTERIOR A UN ACLARAMIENTO DENTAL EN PACIENTES DE 18 A 50 AÑOS

Autores: Calderón Lourdes, Fernández Marta, López Karen

Asesora: Dra. Silvia María García de Gómez

RESUMEN

El aclaramiento dental es un procedimiento estético y conservador que permite mejorar el color de las piezas dentarias que mejora la autoestima. La importancia de la investigación es crear material de estudio para profesionales de las ramas de salud y permitir conocer ciertos alimentos que pigmenten las piezas dentarias. El diseño del estudio fue con enfoque cuantitativo, descriptivo y de corte transversal, la muestra fue calculada por un muestreo no probabilístico, donde se tomó a 50 pacientes por conveniencia. La técnica fue la encuesta a través de la plataforma cognito forms, previamente se realizó la validación por medio del juicio de los expertos. En conclusión, se determina que el aclaramiento dental se verá perjudicado con rapidez si continúa con los mismos hábitos alimenticios, el 100 % tiene conocimientos que ciertas bebidas, frutas y verduras producen pigmentación en las piezas dental, también se evidenció que el 22 % de los encuestados una vez terminado el tratamiento de aclaramiento dental disminuyeron el consumo de estos alimentos.

CENTION N (ALKASITE) COMO MATERIAL DE RESTAURACIÓN DEFINITIVO EN PIEZAS POSTERIORES EN LA DENTICIÓN PERMANENTE

Autores: Pablo Alfredo Hernández Hernández, Julio César Carranza Castro, Carlos Arnoldo Quintanilla Bonilla

Asesora: Dra. Brenda Alfaro

Resumen

El estudio tuvo como objetivo determinar las diferentes experiencias obtenidas en el uso del Cention N como material de restauración en piezas posteriores en diferentes países durante los años 2017 a 2020. Los materiales y métodos de estudio fueron documentales donde se analizaron libros, artículos de publicaciones como revistas, periódicos, monografías y tesis. El instrumento para el vaciado de la información fue la ficha bibliográfica. En los resultados obtenidos después del vaciado de la información se evidenció que el Cention N reduce la contracción de la restauración, así mismo posee un alto nivel de resistencia a la fractura por fuerzas compresivas oclusales, lo cual reduce la infiltración y caries secundaria. Entre las propiedades físicas, ofrece buena estética, tiempo de fraguado y trabajo corto, favoreciendo a ser tomado como opción para el tratamiento de restauraciones en áreas y pacientes con una difícil colaboración. En conclusión, el Cention N es un material con alto potencial para uso en restauraciones de piezas posteriores permanentes comparado con otros materiales restauradores en fuerza oclusal, sellado marginal y tiempos de trabajo demuestra una gran superioridad en sus resultados en diferentes estudios. Se recomienda el uso del Cention-N en las áreas de operatoria y odontopediatría como sustituto de la amalgama

de plata en la restauración de piezas posteriores, ya que presenta ventajas tanto estéticas como funcionales en la reconstrucción de cavidades clase I, II y V. Se recomienda la utilización del Cention N por su tiempo de trabajo corto, lo cual es aplicable en tiempos de pandemia por el Covid-19 u otras enfermedades, ya que reduce significativamente el tiempo del paciente en el sillón dental.

Carrera del Técnico en Asistencia Odontológica

Modalidad: Informe final

Cátedra Odontología Restaurativa

Nivel Académico: Ciclo: IV

Docente: Dra. Yesenia Lopez



PREVALENCIA DE CARIES RAMPANTE EN PACIENTES ODONTOPEDIÁTRICOS ATENDIDOS EN LA FACULTAD DE ODONTOLOGÍA DE LA UNIVERSIDAD EVANGÉLICA DE EL SALVADOR EN EL AÑO 2019

Autores: Castillo Fernando, Comayagua Maryori, Escobar Diana, Ferrufino Milagro, Zúniga Mónica

RESUMEN

Se considera caries de la infancia temprana severa cuando los niños de tres años muestran índice ceo. Esta patología se debe a la interacción entre las bacterias productoras de ácidos y la presencia de carbohidratos fermentables, así como otros factores del huésped que incluyen a los dientes y saliva. Se investigaron los tipos de tratamientos que se realizaron y las indicaciones que se le dieron a los niños y padres para la prevención de lesiones cariosas. Se realizó una investigación cuantitativa con el objetivo general del estudio fue analizar la prevalencia de la caries rampante de pacientes infantiles que visitan la clínica odontológica de la Universidad Evangélica de El Salvador. Para la recolectar la información se realizó una encuesta que conlleva una serie de preguntas acerca de la caries rampante que los pacientes infantiles padecen, dicha encuesta fue aplicada a las madres de los infantes. El estudio reveló que prevalencia de caries rampantes en pacientes que visitan la clínica FOUUES es 44.2 %, se encontró que la prevalencia es mayor en el género masculino con un porcentaje de 69.8 %, en cuanto a la clase social el 93 % pertenecen a la clase baja, se observó también que la frecuencia del uso de biberón es moderada teniendo un porcentaje de 55.8 % así mismo el porcentaje de pacientes infantiles que se les aplica flúor en la clínica FOUUES es de 90.7 % todo esto indicado por los estudiantes de la FOUUES.

PREVALENCIA DE TERCEROS MOLARES INFERIORES RETENIDOS CON LA RELACIÓN A LA CLASIFICACIÓN DE WINTER EN PACIENTES ADULTOS ATENDIDOS EN LA FOUYES 2019

Autores: Alvarado Navarro Ingris Adriana, Barahona Hasbún Aimeé Guadalupe, Beltrán Mejía Rosa Beatriz, Iraheta Durán Johanna Fabiola, Hernández Flores Rosa Alexandra

RESUMEN

Los terceros molares son los últimos dientes en erupcionar, su presencia genera diversas complicaciones como apiñamientos, periodontitis y dolor, generalmente por falta de espacio en la mandíbula o maxilar. Estas piezas dentarias se encuentran retenidas, y una vez llegada la época normal de su erupción, quedan encerrados dentro del hueso es por esta razón y por la elevada prevalencia de hipoplasia maxilar y de las arcadas dentarias de dimensiones reducidas, que los cordales quedan impactados y solo el 20 % de los cordales alcanza una posición normal en la arcada dentaria. El objetivo del presente trabajo fue de establecer la frecuencia de los terceros molares con clasificación de Winter de cirugía dental fueron los responsables de realizarla, por tal razón la utilización de y verificación de esta clasificación ejerce un aporte más al conocimiento no solamente de la extracción de los terceros molares inferiores retenidos que son un problema que constantemente se observe dentro la clínica de la facultad. El estudio de investigación está basado con el enfoque cuantitativo. En conclusión, la identificación de pacientes con problemas y conocimiento de terceros molares es identificada dentro de FOUYES aportando a dicha investigación. Logró determinar los beneficios que trae la extracción de los terceros molares con la clasificación de Winter en donde se muestra el proceso que conlleva a dicha clasificación a su importancia aplicarla.

FRECUENCIA DE PULPECTOMÍAS EN PACIENTES ODONTOPEDIÁTRICOS ATENDIDOS EN LA FOUYES EN EL AÑO 2019

Autores: Aguilar Melara Silvana Carolina, Belloso Callejas Sofía Elizabeth, Góchez López Guadalupe de los Ángeles, Guillén López Karla Patricia, Pino Ayala Soledad Abigail

RESUMEN

En El Salvador existen situaciones relacionadas con problemas bucodentales que aquejan a la población de niños, uno de ellos es la enfermedad de caries dental que se atiende en la clínica de la Universidad Evangélica de El Salvador. Los pacientes odontopediátricos que se reciben presentan estos problemas que se tratan con procedimiento de pulpectomía que consiste en un tratamiento destinado a los niños, cuyo principal objetivo es conservar una pieza decidua que ha sido afectada por una caries muy extensa, para evitar que este sea extraído. El objetivo general de la investigación fue identificar la frecuencia en la que se realizó el tratamiento de pulpectomía en

pacientes odontopediátricos en la FOUEES en el año 2019. La metodología fue descriptiva, recolectó datos mediante encuestas realizadas a los estudiantes de la carrera del doctorado en cirugía dental acerca de los pacientes atendidos por pulpectomía en el servicio de la Clínica de la FOUEES tomando en cuenta el tratamiento realizado, la edad, el género y la pieza dental afectada. La tabulación de los datos se realizó mediante la plataforma de Google Forms donde se realizó la encuesta y fueron trasladados a una hoja de cálculo de Microsoft Excel. Los resultados obtenidos de las 37 encuestas pasadas arrojaron un porcentaje de 43.2 % de la opinión de los estudiantes encuestados en que la frecuencia de niños atendidos de casos de pulpectomía en la FOUEES durante el año 2019 fue de 70 %. La edad más prevalente fue de 5 años con 48.6 %; 6 años con 37.8 % y por último la edad de 7 años (FALTA PORCENTAJE). La mayoría de pacientes fueron femeninos con un 54,1 % y el masculino con un 45.9 %. Entre 1 y 2 piezas dentales son las que mayormente fueron tratadas. En conclusión, el tratamiento de pulpectomía tuvo un porcentaje alto de 43.2 % identificando que dicho tratamiento se realizó con un 70 % de frecuencia durante el año 2019.

FRECUENCIAS DE ENDODONCIAS EN PIEZA 4-6 EN PACIENTES ADULTOS ATENDIDOS EN LA FOUEES EN EL AÑO 2019

Autores: Rebeca Edith Beza de Panameño, Nahomy Stefanie Gómez Ayala, Liliana Beatriz Martínez Roque, Karla Esther Miranda Peña, Xenia Vanesa Velásquez Ramos.

RESUMEN

En el campo de la odontología cada uno de los procesos e intervenciones que se realizan son de vital importancia, por lo que es indispensable conocer detalladamente cada proceso, especialmente, en aquellos de ocurrencia frecuente. En este estudio se busca informar sobre el proceso de endodoncia en la pieza 4-6 en pacientes adultos, la frecuencia con que se realiza una intervención en dicha pieza y las causas que empujan a dicha intervención. El objetivo general fue determinar la frecuencia de endodoncias en la pieza 4-6 en pacientes adultos atendidos en la FOUEES en 2019. La metodología consistió en realizar un registro y medición de datos a través de la encuesta. En conclusión, se determinó que los primeros molares inferiores son los más susceptibles a contraer caries debido a que son los primeros en erupcionar, de esta manera, se encuentra expuesta por más tiempo al medio bucal. Para realizar un buen diagnóstico se pueden realizar diferentes pruebas para detectar el estado de la pulpa dental como pruebas de frío, calor y sondaje para poder clasificar el nivel de dolor.

PREVENCIÓN DE LA MALOCCLUSIÓN EN PACIENTES ODONTOPEDIÁTRICOS ATENDIDOS EN LA FOUEES EN EL AÑO 2019

Autores: Jiménez Héctor, Martínez Flor, Martínez Svendblad Katherine, Palacios Guzmán Karilin, Posadas Orellana Ana

RESUMEN

La maloclusión es una alteración del crecimiento óseo del maxilar o de la mandíbula y posición de los dientes que impiden una correcta función del aparato masticatorio, siendo los niños y adolescentes los afectados. Es por ello que se tiene como objetivo determinar la prevención de maloclusiones en pacientes odontopediátricos, así mismo identificar los malos hábitos orales e implementar métodos de higiene bucal; por lo que este proyecto tiene un enfoque cuantitativo.

Los resultados de la investigación son de acuerdo a una encuesta realizada a los Bachilleres de la FOUEES sobre el tema «Maloclusiones en pacientes odontopediátricos», se obtuvieron los siguientes datos: edades, problemas ortodónticos y aparatos más utilizados.

De acuerdo a la encuesta realizada los resultados que se obtuvieron es que los niños entre 6 a 12 años son los más afectados con maloclusiones. La higiene bucal es altamente importante y compleja, es por ello que es importante implementar estrategias que motiven el hábito de higiene bucal en niños.

PRESENCIA DE HALITOSIS EN PACIENTES ODONTOPEDIÁTRICOS ATENDIDOS EN LA FOUEES EN EL AÑO 2019

Autores: Mayra Yaneth García Sánchez, Maryorith Raquel Orellana Acosta, Cindy Paola Portillo Alemán

RESUMEN

La halitosis se define con el término mal aliento maloliente o desagradable causado normalmente por la descomposición de alimento. El mal aliento, conocido también como halitosis, comienza la mayoría de las veces por la boca y son muchas sus posibles causas, entre las cuales se encuentran las partículas de alimento maloliente. El objetivo general fue determinar la frecuencia de pacientes con halitosis de la Facultad de Odontología de la Universidad Evangélica de El Salvador. La Metodología fue de tipo cuantitativa, utilizando la encuesta de la aplicación Google Form la cual se aplicó a 36 estudiantes de la Facultad de Odontología. Se concluyó la importancia de conocer cómo esta se puede llegar a contrarrestar, puesto que la halitosis es frecuente en pacientes odontopediátricos.

CAUSAS Y PÉRDIDA PREMATURA DE LAS PIEZAS DENTALES IDENTIFICADAS EN EL ÁREA DE CIRUGÍA Y ODONTOPEDIATRÍA DE LA FOUYES EN EL AÑO 2019

Autores: Yeimy Yamileth Barillas Guerrero, Carlos Josué Castellano, Kenya Lisbeth Marroquín Franco, Ricardo Antonio Molina González

RESUMEN

La pérdida prematura se refiere a extracción mecánica de uno o varios cambios de dientes antes de su recambio natural, debido a las caries u otra patología. El objetivo del estudio fue conocer las causas de las pérdidas prematuras de dientes en pacientes asistidos en la clínica de Cirugía e Odontopediatría de La Universidad Evangélica de El Salvador en 2019. La metodología cuantitativa, donde se aplicó como instrumento y técnica de recolección de datos la encuesta en la aplicación Google form a los estudiantes de la FOUYES, concluyendo que el género más afectado por la pérdida prematura de piezas dentales según bachilleres, indican que un 58 % de perdidas es del género masculino y el 42 % del género femenino. De la encuesta realizada a los bachilleres se determinó que la caries dental es la causa principal con un 46 % como determinante para la perdida prematura de las piezas dentales.



EDITORIAL



Comisión de Acreditación
2010-2015

AFILIADA A



Unión de Universidades de América Latina y el Caribe

www.uees.edu.sv